

ΠΡΟΓΡΑΜΜΑ ΜΕΤΑΠΤΥΧΙΑΚΩΝ ΣΠΟΥΔΩΝ «ΛΟΙΜΩΞΙΟΛΟΓΙΑ» 2022-23
ΕΘΝΙΚΟ ΚΑΙ ΚΑΠΟΔΙΣΤΡΙΑΚΟ ΠΑΝΕΠΙΣΤΗΜΙΟ ΑΘΗΝΩΝ
ΣΧΟΛΗ ΕΠΙΣΤΗΜΩΝ ΥΓΕΙΑΣ ΙΑΤΡΙΚΗ ΣΧΟΛΗ

ΑΣΘΕΝΗΣ ΜΕ ΣΥΝΔΡΟΜΟ ΜΟΝΟΠΥΡΗΝΩΣΗΣ

Α εξάμηνο σπουδών - 01 Νοεμβρίου 2022

ΔΗΜΗΤΡΗΣ ΒΕΛΙΣΣΑΡΗΣ

ΑΝΑΠΛΗΡΩΤΗΣ ΚΑΘΗΓΗΤΗΣ ΠΑΘΟΛΟΓΙΑΣ-ΕΠΕΙΓΟΥΣΑΣ ΙΑΤΡΙΚΗΣ ΠΑΝΕΠΙΣΤΗΜΙΟΥ ΠΑΤΡΩΝ

Σύγκρουση συμφερόντων

Καμία για την συγκεκριμένη ομιλία

ΣΥΝΔΡΟΜΟ ΜΟΝΟΠΥΡΗΝΩΣΗΣ

- Χαρακτηρίζεται από πυρετό, φαρυγγίτιδα, τραχηλική λεμφαδενοπάθεια.
- *Γενικευμένα σημεία και συμπτώματα* : λεμφαδενίτιδα, σπληνομεγαλία, κακουχία.
- Κυριότερο αίτιο ιός **EBV** (Epstein Barr Virus)
- **Cytomegalovirus** και **Human Herpes Virus 6** είναι τα πιο συχνά **non-EBV** αίτια του συνδρόμου μονοπυρήνωσης (mononucleosis-like illness).
- Οξεία HIV λοίμωξη είναι σημαντικό να θεωρηθεί στην ΔΔ γιατί οι κλασικές διαγνωστικές μέθοδοι μπορεί να είναι αρνητικές μέχρι αναγνωρίσιμα αντισώματα αναπτυχθούν.

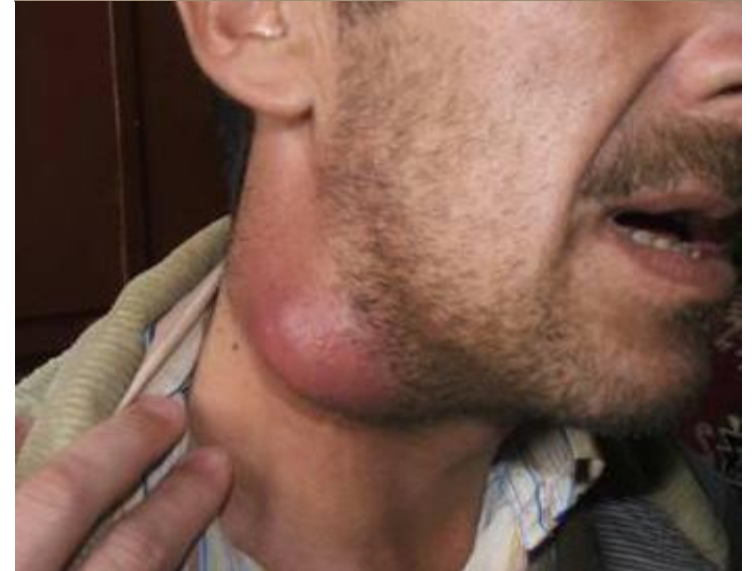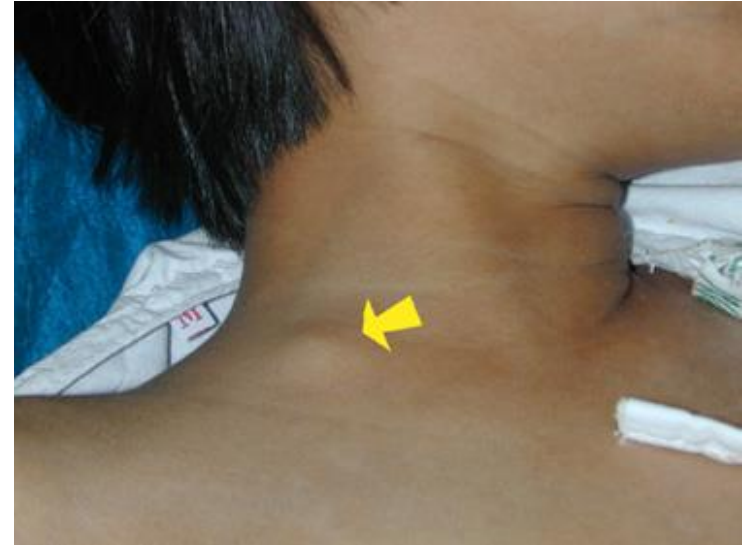ΚΛΙΝΙΚΗ ΠΡΟΣΕΓΓΙΣΗ

ΙΣΤΟΡΙΚΟ - ΑΝΤΙΚΕΙΜΕΝΙΚΗ ΕΞΕΤΑΣΗ

- - Ηλικία
- - Φύλο
- - Επάγγελμα και τρόπος ζωής
- - Γενετήσια συμπεριφορά
- - Λήψη φαρμάκων
- - Διάρκεια προσβολής
- - Συμπτώματα
- - Εξανθήματα και τραύματα (δερματικές βλάβες)
- - Έκταση Λεμφαδενοπάθειας
- - Εντόπιση Λεμφαδενοπάθειας
- - Μέγεθος λεμφαδένων
- - Ευαισθησία λεμφαδένων
- - Σύσταση λεμφαδένων
- - Σπληνο-ηπατομεγαλία
- - Τοπικά ευρήματα
- - ΩΡΛ εξέταση

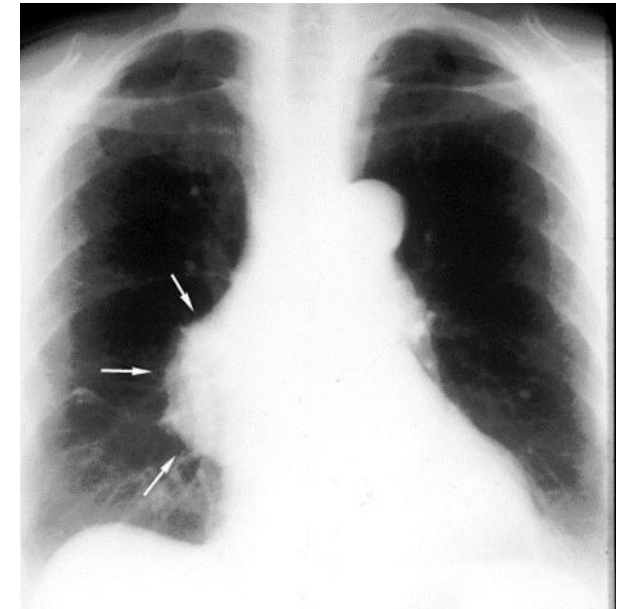ΔΙΑΓΝΩΣΤΙΚΗ ΠΡΟΣΕΓΓΙΣΗ ΛΕΜΦΑΔΕΝΟΠΑΘΕΙΑΣ-ΚΛΙΝΙΚΕΣ ΠΑΡΑΜΕΤΡΟΙ

- ⇒ Ποιάς ηλικίας είναι ο ασθενής ?
- ⇒ Ποιό είναι το νοσολογικό του υπόστρωμα?
- ⇒ Συμμετρική ή ασύμμετρη λεμφαδενοπάθεια?
- ⇒ Μονήρης ή γενικευμένη?
- ⇒ Ποια είναι η εντόπιση επί μονήρους?
- ⇒ Επώδυνη ή ανώδυνη?
- ⇒ Λοιπά κλινικά γνωρίσματα διογκωμένων λεμφαδένων?
- ⇒ Εμπύρετη ή απύρετη νόσος?
- ⇒ Λοιπά συνοδά συμπτώματα?
- ⇒ Υπάρχει διεύρυνση μεσοθωρακίου?
- ⇒ Συνοδός οργανομεγαλία?



ΔΙΑΓΝΩΣΤΙΚΗ ΠΡΟΣΕΓΓΙΣΗ ΛΕΜΦΑΔΕΝΟΠΑΘΕΙΑΣ-ΒΑΣΙΚΟΣ ΕΡΓΑΣΤΗΡΙΑΚΟΣ ΕΛΕΓΧΟΣ

- * Αιματολογικές παράμετροι
- * Επίχρισμα περιφερικού αίματος
- * Α/α θώρακος
- * Mantoux
- * Υπέρηχοι υποχονδρίων σπλάχνων
- * Βιοχημικός έλεγχος νεφρικής και ηπατικής λειτουργίας
- * ΤΚΕ, LDH, CRP, Αλβουμίνη, β_2 -μικροσφαιρίνη
- * Έλεγχος λευκωμάτων και ανοσοσφαιρινών ορού
- * Ορολογικός έλεγχος αντισωμάτων ιών (CMV, EBV, ερυθράς, HCV, VZV, HSV, HIV, HTLV-1 κλπ.)

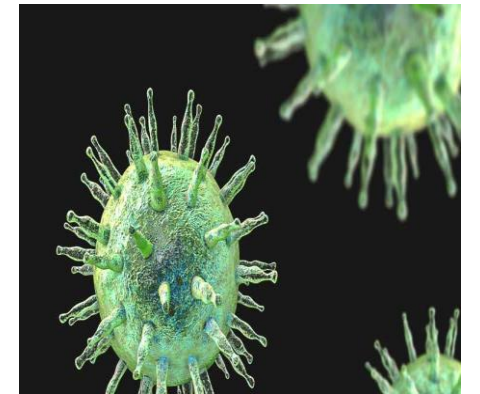


ΕΥΡΗΜΑΤΑ ΠΟΥ ΣΥΝΗΓΟΡΟΥΝ ΥΠΕΡ ΙΟΓΕΝΟΥΣ ΑΙΤΙΟΛΟΓΙΑΣ ΛΕΜΦΑΔΕΝΟΠΑΘΕΙΑΣ

- ⇒ Συνύπαρξη πυρετού οξείας εισβολής
- ⇒ Συνύπαρξη στοματίτιδος, ρινίτιδος ή φαρυγγίτιδος
- ⇒ Συμμετρική πολυεστιακή λεμφαδενοπάθεια
- ⇒ Μικρή επώδυνη σπληνομεγαλία
- ⇒ Λεμφαδένες ελαφρά επώδυνοι στην ψηλάφηση
- ⇒ Διαστάσεις λεμφαδένων συνήθως < 2 cm
- ⇒ Παρουσία εξανθήματος μαζί με τον πυρετό
- ⇒ Λευκοκυττάρωση, λεμφοκυττάρωση, παρουσία ατύπων λεμφοκυττάρων στο αίμα
- ⇒ Μικρή-μέτρια αύξηση τρανσαμινασών

Epstein Barr (EBV-Human Herpes Virus 4)

- Προσβάλλει > 95% του παγκόσμιου πληθυσμού.
- Στις αναπτυσσόμενες χώρες & κατώτερες κοινωνικές τάξεις προσβάλλει μικρότερες ηλικίες.
- Μεταδίδεται μέσω των στοματο-φαρυγγικών εκκρίσεων (αποβολή στο σάλιο για 6 μήνες κατά μέσο όρο μετά από νόσηση).
- Διαλείπouσα αποβολή στις στοματοφαρυγγικές εκκρίσεις για δεκαετίες.
- Παρότι αποβάλλεται στο μητρικό γάλα δεν αποτελεί σημαντική οδό μόλυνσης
- Αποβολή σε γεννητικές εκκρίσεις (σεξουαλική μετάδοση?)



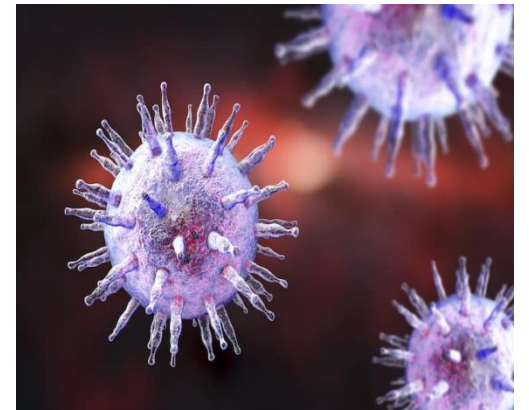
ΠΑΘΟΓΕΝΕΙΑ

- Μολύνει τα επιθηλιακά κύτταρα του στοματοφάρυγγα (και των σιελογόνων αδένων) και τα Β-λεμφοκύτταρα της περιοχής (υποδοχέας CD 21).
- Παρά τον τροπισμό του ιού για τα επιθηλιακά κύτταρα, σε αμυγδαλές που αφαιρέθηκαν από ασθενείς με λοιμώδη μονοπυρήνωση δεν ανιχνεύτηκε ιός εντός των επιθηλιακών κυττάρων (τα επιθηλιακά κύτταρα που προσβάλλονται από τον EBV υφίστανται κυτταρόλυση).
- Αντιθέτως ανιχνεύτηκε σε Β-κύτταρα τόσο σε «λυτική» φάση όσο και σε «λανθάνουσα».
- Άμεση προσβολή των Β-κυττάρων του δαχτυλίου του Waldayer.
- Πολλαπλασιάζεται στην περιοχή και διασπείρεται με μολυσμένα Β-λεμφοκύτταρα.

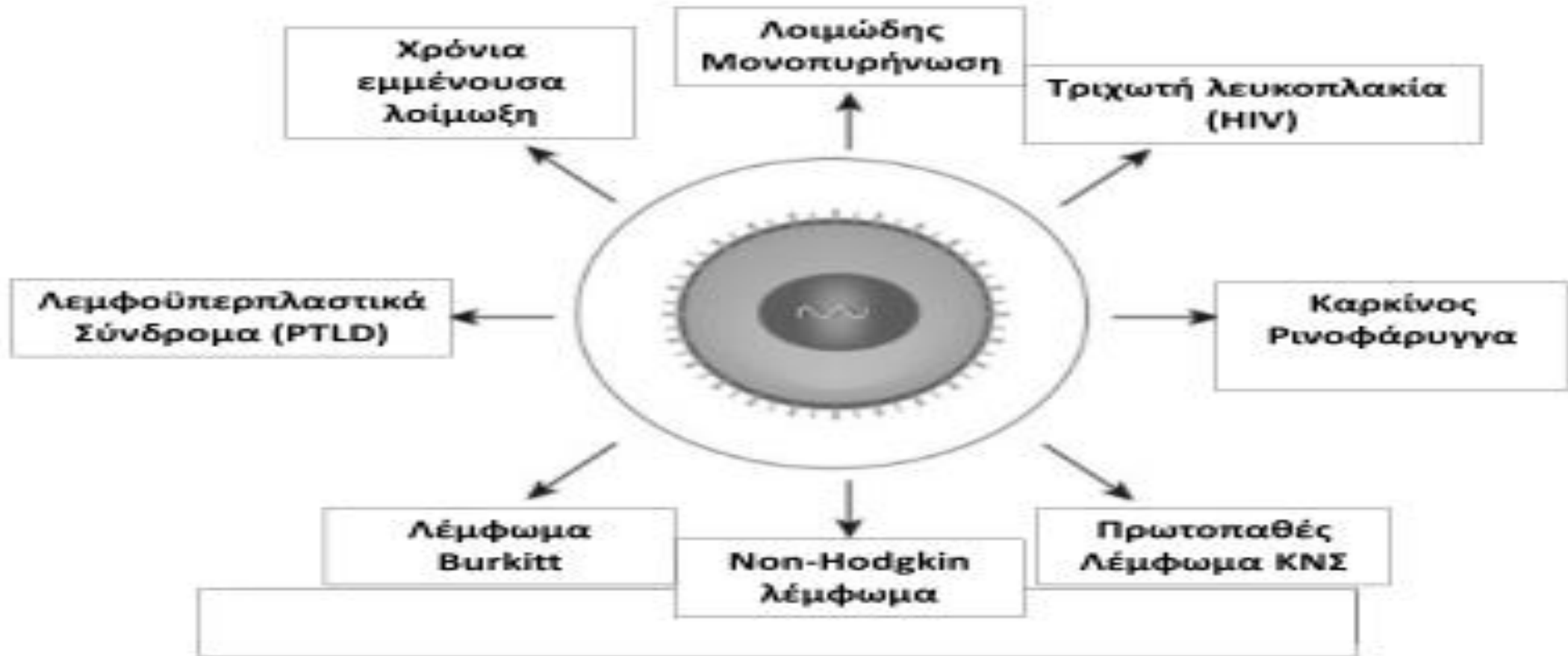
ΠΑΘΟΓΕΝΕΙΑ

Βασικές ιδιότητες του EBV για την παθογένεια της νόσου :

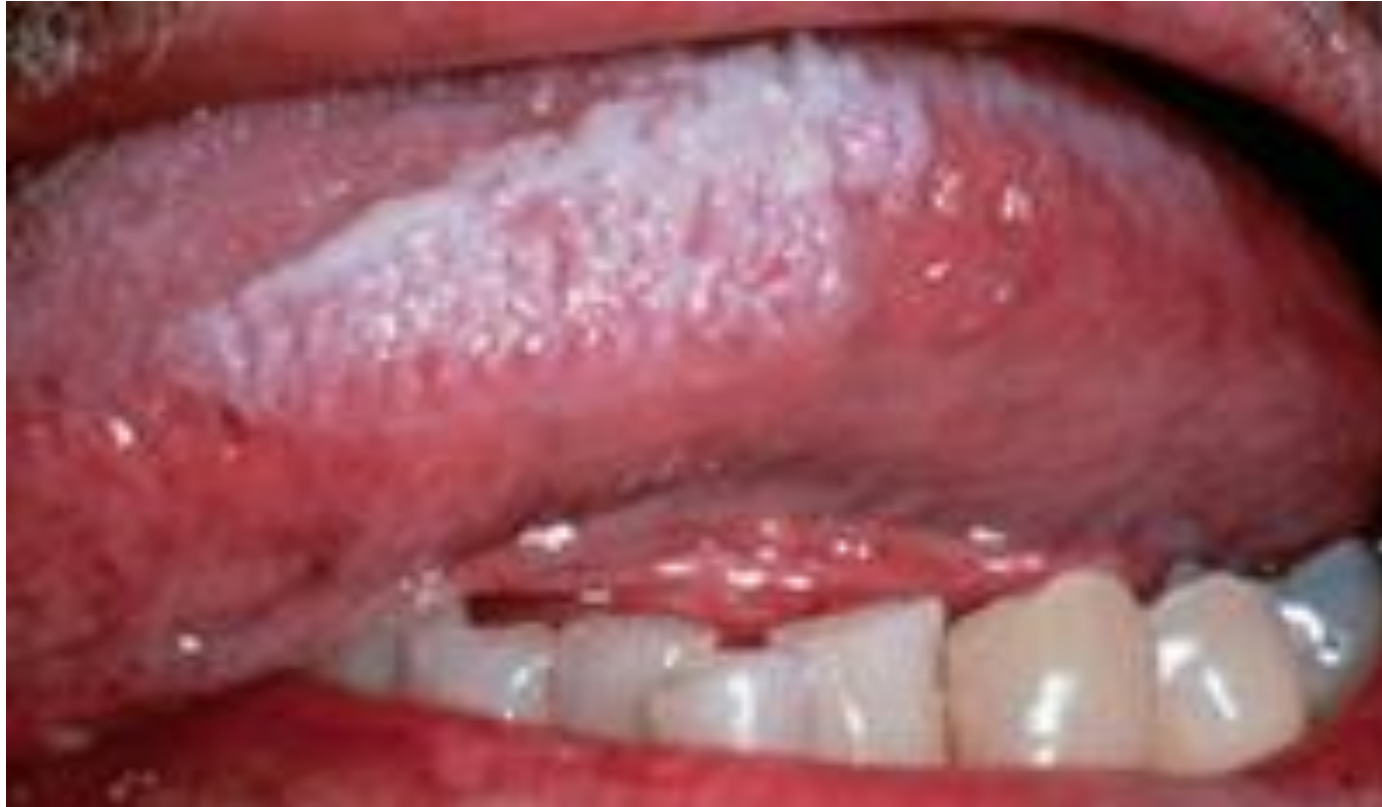- Μεταμόρφωση των λεμφοκυττάρων *in vitro* σε λεμφοβλαστοειδείς κυτταρικές σειρές.
- Παραμονή του ιού σε λανθάνουσα κατάσταση μέσα στα Β λεμφοκύτταρα του περιφερικού αίματος.



Κλινικά Σύνδρομα



Τριχωτή λευκοπλακία στόματος σε ασθενή με HIV λοίμωξη

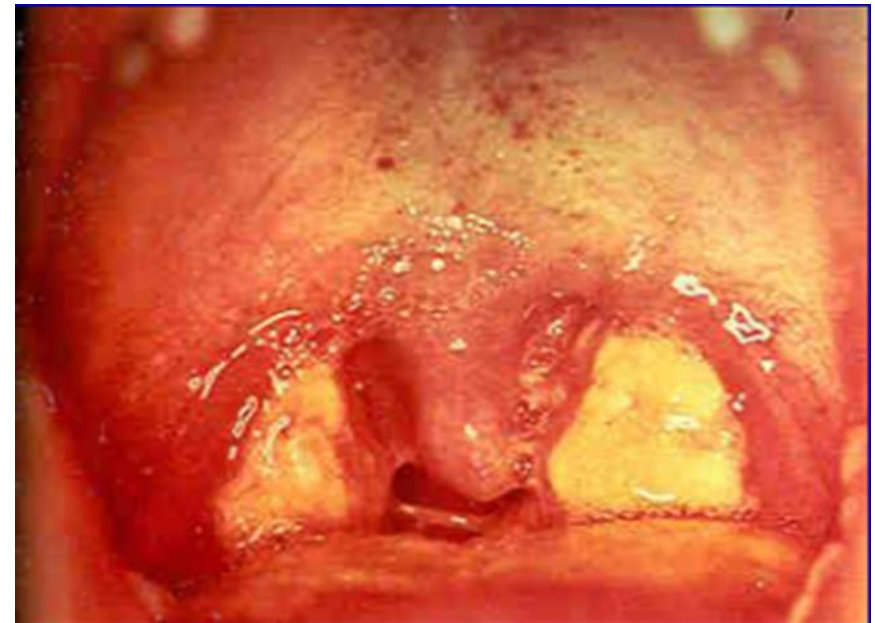

Κακοήθειες σχετιζόμενες με EBV

- ✓ Burkitt's lymphoma (ενδημικό, σποραδικό)
 - ✓ Λέμφωμα ΚΝΣ (ανοσοκαταστολή)
 - ✓ Λέμφωμα εκ Β- κυττάρων*
 - ✓ Λέμφωμα εκ Τ- κυττάρων (ρινός)
 - ✓ "Primary effusion" λέμφωμα (AIDS, HHV8)
 - ✓ Hodgkin's* (μεικτής κυτταροβρίθειας)
 - ✓ Ca ρινοφάρυγγα (λεμφοεπιθηλιοειδή)
 - ✓ Ca μυικών ινών (ανοσοκαταστολή)
- *Ευρύ φάσμα EBV πρωτεϊνών εκφράζονται (σε αντίθεση με άλλες EBV σχετιζόμενες κακοήθειες).

ΛΟΙΜΩΔΗΣ ΜΟΝΟΠΥΡΗΝΩΣΗ

- Συχνά αυτοϊώμενο σύνδρομο, προσβάλλει έφηβους και νεαρούς ενήλικες.
- Κατά την παιδική ηλικία η νόσος συνήθως διαδράμει ασυμπτωματικά.
- Χρόνος επώασης 15 – 20 ημέρες (έως και 4 εβδομάδες).



ΚΛΙΝΙΚΗ ΕΙΚΟΝΑ

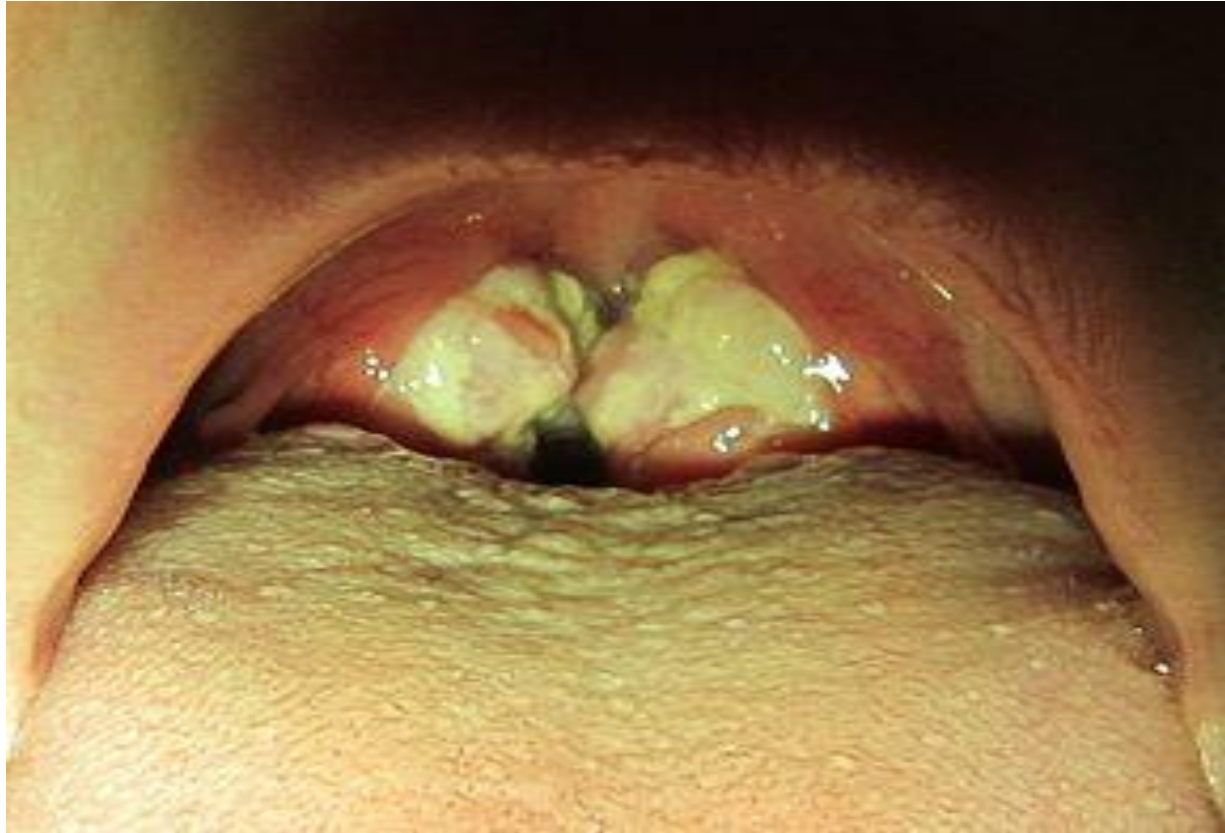Φαρυγγίτιδα

- Παρατεταμένη κόπωση
- Πυρετός
- Αρθραλγίες- Μυαλγίες
- Ναυτία –Ανορεξία – Έμετοι
- Εξάνθημα με αμπικιλίνη

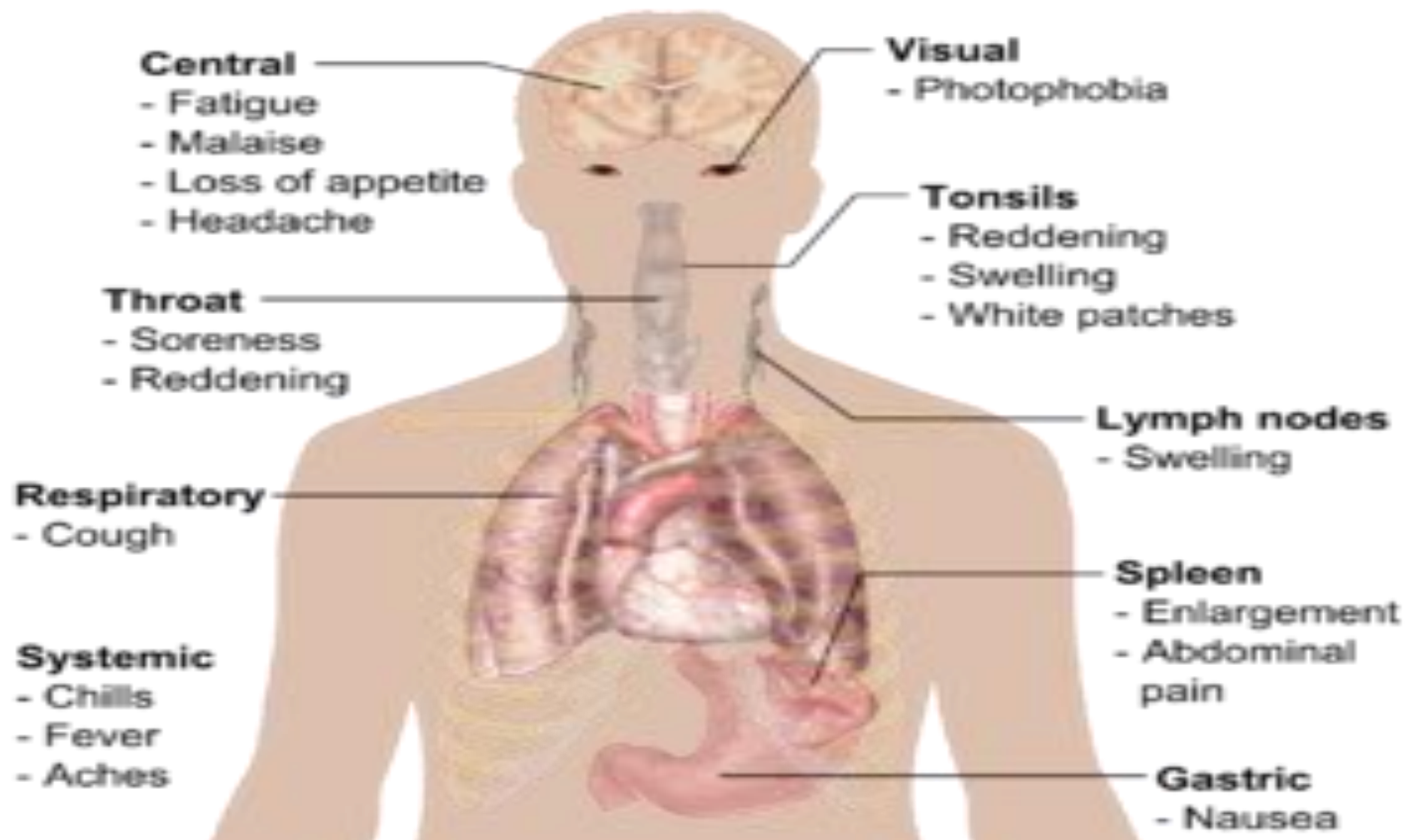
Φυσική εξέταση :

- Ερυθρότητα και πετέχειες στη στοματική κοιλότητα
- Κάλυψη των αμυγδαλών από παχιά λευκή μεμβράνη (Δ.Δ βHSGB)
- Γενικευμένη λεμφαδενοπάθεια
- Ηπατο-σπληνομεγαλία
- Αμφοτερόπλευρο οίδημα του άνω βλεφάρου (σημείο Hoagland) μόνο κατά τις πρώτες ημέρες της νόσου

Εικόνα εξιδρωματικής φαρυγγίτιδας σε ασθενή με λοιμώδη μονοπυρήνωση



Main symptoms of Infectious mononucleosis



ΕΠΙΠΛΟΚΕΣ

- ❖ Απόφραξη αεροφόρων οδών
- ❖ Ηπατίτιδα
- ❖ Περικαρδίτιδα, μυοκαρδίτιδα, διαταραχές καρδιακού ρυθμού
- ❖ Προσβολή ΚΝΣ: εγκεφαλίτιδα, άσηπτη μηνιγγίτιδα, εγκάρσια μυελίτιδα
- ❖ Σύνδρομο Guillen-Barre, παραλύσεις κρανιακών νεύρων
- ❖ Νεφρικές: διάμεση νεφρίτιδα, σπειραματονεφρίτιδα
- ❖ Θρομβοπενία, αιμολυτική αναιμία
- ❖ Ρήξη σπληνός

ΔΙΑΓΝΩΣΗ

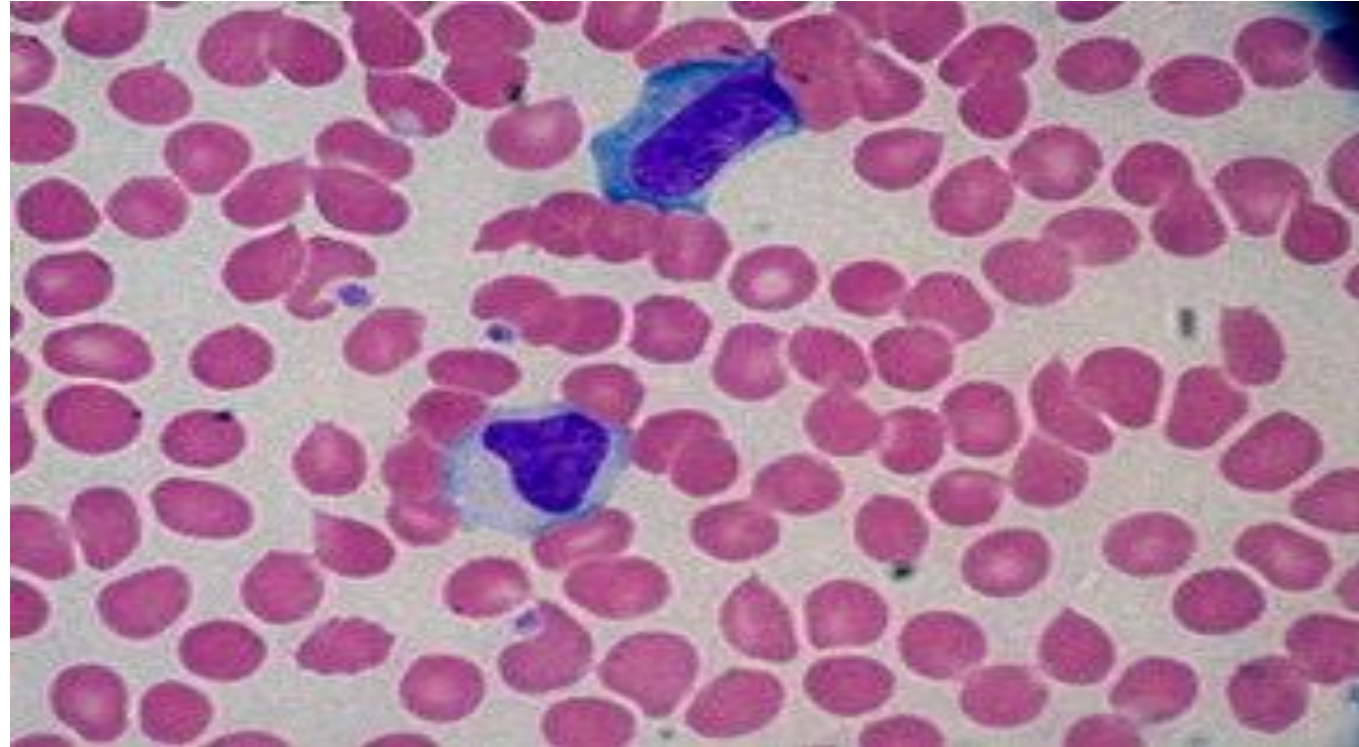
- **Ηλικία** ασθενούς, κυρίως 10-30 ετών.
- **Ατομικό ιστορικό** στενής επαφής με πάσχοντες με λοιμώδη μονοπυρήνωση, και η παρουσία συμπτωμάτων όπως πυρετός και πονόλαιμος.
- **Φυσική εξέταση**, με ανάδειξη τραχηλικής λεμφαδενοπάθειας και σπληνομεγαλίας.
- **Test ετερόφιλων αντισωμάτων**, δίνει αυθυμερόν απάντηση, αλλά με ευαισθησία 70–92% τις δύο πρώτες εβδομάδες από την έναρξη του κλινικού συνδρόμου.
- **Ορολογικά tests** είναι πιο ακριβή, αλλά θετικοποιούνται αργότερα.

ΕΡΓΑΣΤΗΡΙΑΚΗ ΔΙΑΓΝΩΣΗ

☐ Αιματολογική εικόνα

- ↑λευκά, ↑λεμφοκύτταρα (άτυπα λεμφοκύτταρα 10-25%) και μεγάλα μονοπύρρηνα.
- ↑ Αιμοπετάλια
- Αύξηση ηπατικών ενζύμων
- Ορολογικές εξετάσεις
- Ανίχνευση αντισωμάτων έναντι αντιγόνων του ιού
Έμμεσος ανοσοφθορισμός, ELISA

Επίχρισμα περιφερικού αίματος σε ασθενή με λοιμώδη μονοπυρήνωση-διηγευμένα λεμφοκύτταρα



ΕΡΓΑΣΤΗΡΙΑΚΗ ΔΙΑΓΝΩΣΗ

- ❑ Ανίχνευση του ιού με μοριακές μεθόδους (PCR)
 - Φαρυγγικό έκπλυμα
 - Ολικό αίμα – ορός – πλάσμα
 - Λευκά αιμοσφαίρια
 - Ιστικά τεμάχια από : λεμφαδένες, σπλήνα, ήπαρ, εγκέφαλο και όγκους
 - Εγκεφαλονωτιαίο υγρό
- ❖ Ηλεκτρονικό μικροσκόπιο μόνο στη τριχωτή λευκοπλακία της γλώσσας

ΟΡΟΛΟΓΙΚΗ ΔΙΑΓΝΩΣΗ

- ❑ Δοκιμασίες ανίχνευσης ετερόφιλων αντισωμάτων:
Αντιδρούν σε αντιγόνα από φυλογενετικά μη σχετιζόμενα είδη (συγκόλληση)
- Μέθοδος Paul-Bunnel (ερυθρά αιμοσφαίρια προβάτου).
- Δοκιμασία latex επί πλακός Monotest-Monospot (ερυθρά αιμοσφαίρια αλόγου).
- Monotest
 - Υψηλή ειδικότητα >90%
 - Χαμηλότερη και κυμαινόμενη ευαισθησία αναλόγως του χρόνου:
 - ✓ ψευδώς αρνητικά 24% (1 εβδομάδα)
 - ✓ Ψευδώς αρνητικά 10% (2 εβδομάδα)
 - ✓ Ψευδώς αρνητικά 5% (3 εβδομάδα)
 - Αίτια ψευδώς θετικού monotest: τοξοπλάσμωση, λέμφωμα, ερυθρά, HIV, SLE
- Rapid diagnostic tests (ELISA) : Ευαισθησία και ειδικότητα 85-100%

ΟΡΟΛΟΓΙΚΗ ΔΙΑΓΝΩΣΗ

- ☐ Δοκιμασίες ανίχνευσης ειδικών αντισωμάτων του EBV
 - Viral capsid antigen (VCA)
 - Nuclear antigen (EBNA)
 - Early antigen (EA)
 - Serum IgA antibodies against lytic antigens

	IgG	VCA IgM	IgA	EA-D IgG	EA-R IgG	EBNA IgG
Απουσία λοίμωξης	-	-	-	-	-	-
	Long incubation	3 months				
Πρωτοπαθής λοίμωξη	+++	++++	++	++	±	-
Πρόσφατη λοίμωξη	+++	++	++	++	++	-
Παρελθούσα λοίμωξη	++	-	-	-	-	++
Χρόνια λοίμωξη	++++	++	+++	+++	++	±

ΔΙΑΦΟΡΙΚΗ ΔΙΑΓΝΩΣΗ

- Περίπου 10% των περιπτώσεων με την ανωτέρω κλινική εικόνα ΔΕΝ έχουν λοίμωξη από ιό Epstein–Barr.
- Διαφορική διάγνωση πρέπει να γίνει από οξεία λοίμωξη από **Cytomegalovirus** και **Toxoplasma gondii**. Η θεραπεία τους είναι παρεμφερής, όμως σε έγκυες γυναίκες ΔΔ πρέπει να γίνει καθώς σχετίζεται με σοβαρές επιπλοκές στο έμβρυο.
- Οξεία HIV λοίμωξη μιμείται κλινικά την λοιμώδη μονοπυρήνωση, και εδώ απαιτείται διερεύνηση.

ΔΙΑΦΟΡΙΚΗ ΔΙΑΓΝΩΣΗ

- Ασθενείς με λοιμώδη μονοπυρήνωση δυναται να διαγνωσθουν ως **στρεπτοκοκκική φαρυγγίτιδα** (λόγω του εμπυρέτου, φαρυγγίτιδας και λεμφαδενοπάθειας) και χορηγούνται αντιβιοτικά όπως ampicillin ή amoxicillin ως θεραπεία.
- **ΔΔ πρέπει να γίνει επίσης από λευχαιμία, αμυγδαλίτιδα, διφθερίτιδα, κοινό κρυολόγημα και γρίπη.**

ΠΟΡΕΙΑ ΝΟΣΗΣΗΣ

- Συνήθως λύεται χωρίς θεραπεία.
- Η θεραπεία είναι υποστηρικτική και επικεντρώνεται στην ανακούφιση των συμπτωμάτων.
- Γενικευμένα άλγη, πυρετός και πονοκέφαλος μπορούν να αντιμετωπιστούν με ακεταμινοφαίνη.
- Ανάπαυση και άφθονα υγρά μπορούν να βοηθήσουν στη μείωση των συμπτωμάτων.
- Ο πονόλαιμος είναι συνήθως το χειρότερο σύμπτωμα κατά τη διάρκεια των πρώτων 5 έως 7 ημερών από τη μόλυνση.

EBV λοίμωξη – Θεραπεία - Προφύλαξη

Θεραπεία:

- ❖ Η ακυκλοβίρη αναστέλλει την EBV-DNA-πολυμεράση, δεν έχει ρόλο σε λανθάνουσα μόλυνση
- ❖ Πιθανά να βοηθάει η ακυκλοβίρη σε αιμοφαγοκυτταρικό σύνδρομο
- ❖ Ιντερφερόνη-α, ενδοφλέβια ανοσοσφαιρίνη?? (case reports)

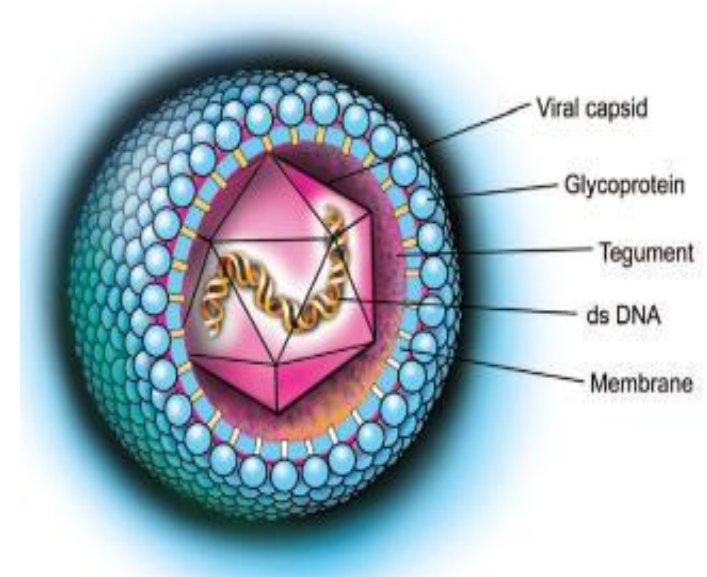
Εμβόλιο

μόνο σε πειραματικό στάδιο για την πρόληψη των EBV-related νεοπλασιών

- EBV envelope glycoprotein gp340 → εξουδετερωτικά αντισώματα → μείωση της διασποράς του ιού στη λυτική φάση.
- recombinant EBV subunit glycoprotein 350 vaccine

ΚΥΤΤΑΡΟΜΕΓΑΛΟΙΟΣ -CMV

- 1904: γνωστή ως νόσος μεγάλων κυτταρικών εγκλείστων
- 1956: απομονώθηκε σε κυτταροκαλλιέργειες
- Φάκελος, δίκλωνο DNA.
- Πυρηνοκαψίδιο 105nm
- καψομερίδια
- Μεγάλο γονιδίωμα 230-240kbp
- Εκφράζονται πολλές πρωτεΐνες σε διάφορα στάδια του κύκλου ζωής



HCMV Human Cytomegalovirus

ΚΥΤΤΑΡΟΜΕΓΑΛΟΙΟΣ -CMV

- Λυτική-Λανθάνουσα φάση
- Εγκαθιστά χρονιότητα (Once infected always infected)
- DNA ιού σε: μονοκύτταρα, δενδριτικά, μεγακαρυοκύτταρα, προγονικά κύτταρα μυελού
- Επανενεργοποίηση (σε ανοσοκαταστολή)
- Επαναλοίμωξη (νέο στέλεχος)

Παράγοντες σχετιζόμενοι με οροθετικότητα

- Χαμηλή κοινωνικοοικονομική κατάσταση
- Διαβίωση σε αναπτυσσόμενη χώρα
- Φυλή
- Ηλικία >25-30 ετών
- Πολύτεκνη μητέρα
- Επαφή με παιδιά κάτω των 2-3 ετών, ιδίως αν πηγαίνουν σε παιδικό σταθμό

Τρόπος μετάδοσης

- ✓ Ανευρίσκεται σε : σάλιο, ούρα, αίμα, κόπρανα, σπέρμα, τραχηλικό έκκριμα και μητρικό γάλα.
- ✓ Μετάδοση : φιλή, συνουσία, μετάγγιση ή μεταμόσχευση από (+) δότη, από τη μητέρα στο κύημα διαπλακουντιακά ή στον τοκετό
- ✓ Σε πρωτολοίμωξη ο ιός αποβάλλεται για μήνες έως 1 χρόνο στις εκκρίσεις στους ενήλικες και για χρόνια στα παιδιά, ειδικά αν η πρωτολοίμωξη < 1έτους
- ✓ Αναζωπύρωση σε ενήλικες:
 - Ασυμπτωματική σε υγιείς (αποβολή ιού σε σίελο-ούρα)

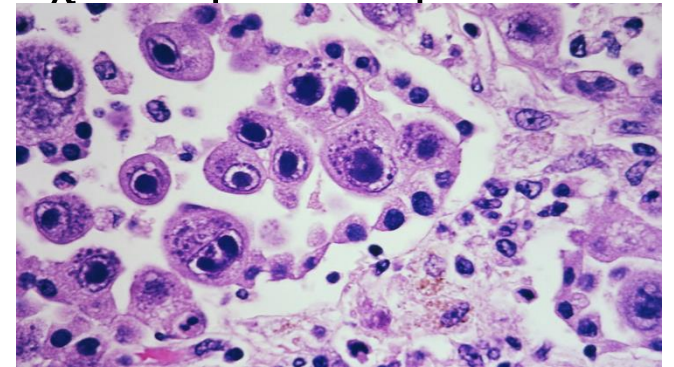
ΠΑΘΟΓΕΝΕΙΑ CMV ΛΟΙΜΩΞΗΣ

- Ο ιός βρίσκεται σε ουδετερόφιλα πολυμορφοπύρρηνα, κυκλοφορούντα μονοπύρρηνα, ενδοθηλιακά κύτταρα, νεφρικά επιθηλιακά κύτταρα, πνευμονικές εκκρίσεις.
- Πολλαπλασιάζεται βραδέως γι' αυτό στις περισσότερες περιπτώσεις η λοίμωξη είναι ασυμπτωματική.
- Ενσωματώνεται σε κύτταρα του ξενιστή σε λανθάνουσα μορφή (-> αναζωπύρωση).
- Τα T-λεμφοκύτταρα παίζουν σημαντικό ρόλο στον έλεγχο του αναδιπλασιασμού του ιού.

ΕΡΓΑΣΤΗΡΙΑΚΗ ΔΙΑΓΝΩΣΗ

Ορολογικός έλεγχος (IgM και IgG)

- Αναζήτηση των τυπικών ενδοκυτταρικών εγκλείστων στα μολυσμένα κύτταρα.
- Αναζήτηση του Ag pp65 στον πυρήνα των ουδετερόφιλων πολυμορφοπυρήνων του περιφερικού αίματος με μονοκλωνικά αντισώματα.
- Ανίχνευση CMV-DNA με PCR
- Κυτταροκαλλιέργεια σε ανθρώπινους ινοβλάστες [gold standard (4 εβδ)].
- Shell-vial assay: Ταχεία καλλιέργεια σε ειδικά φιαλίδια και ανίχνευση ιικών πρωτεϊνών στον πυρήνα των ινοβλαστών σε 24-48 ώρες.



ΟΡΟΛΟΓΙΚΕΣ ΕΞΕΤΑΣΕΙΣ

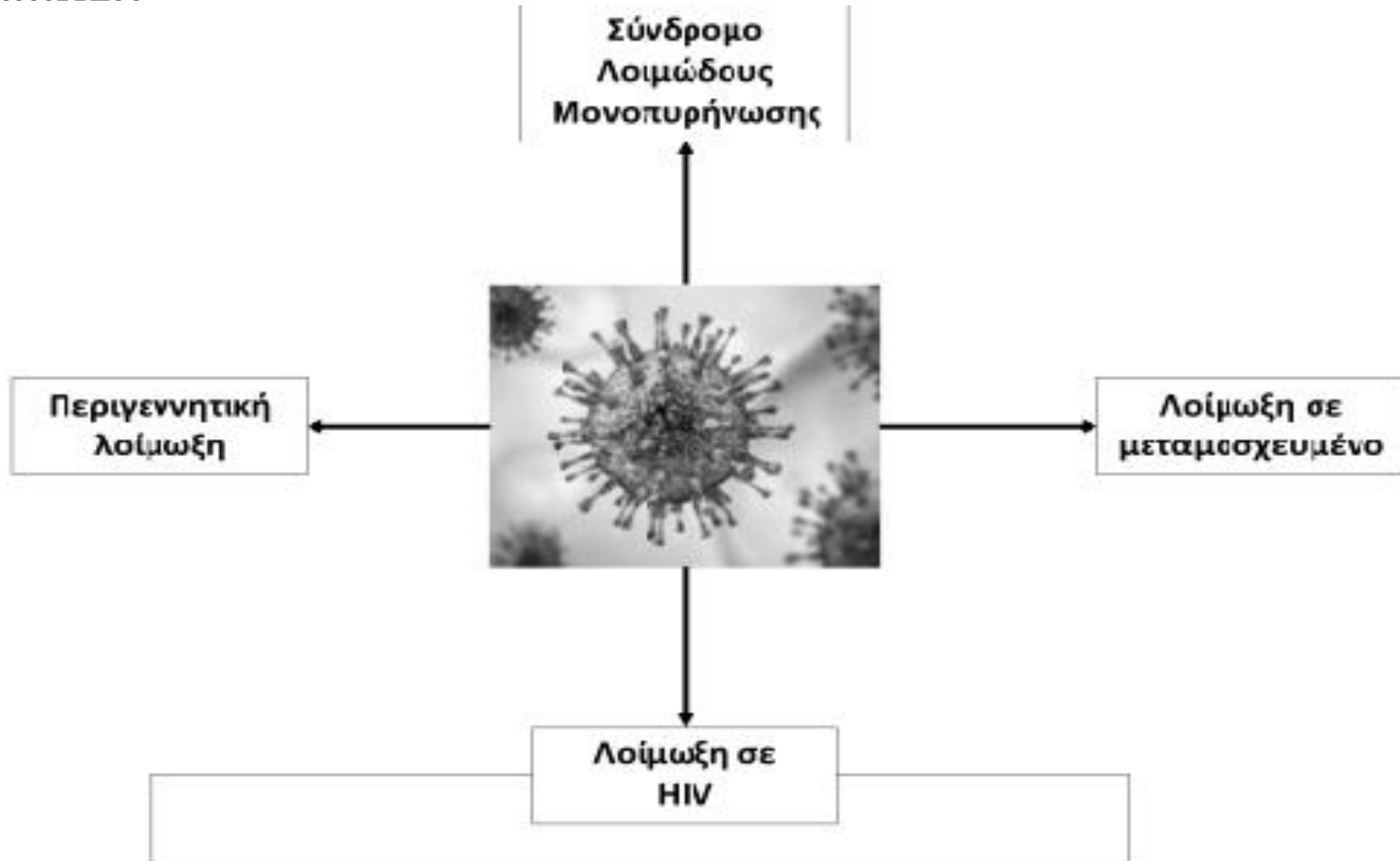
Πιθανή οξεία ή πρόσφατη λοίμωξη:

- Ανίχνευση IgM αντισωμάτων (θετικά > 6 μήνες από έναρξη νόσου)
- Τετραπλασιασμός τίτλου IgG σε διαδοχικά δείγματα χρονικής απόστασης 2-4 εβδομάδων

❖ Επανενεργοποίηση:

- Επανεμφάνιση IgM
- Αύξηση τίτλου IgG

CMV ΛΟΙΜΩΞΗ

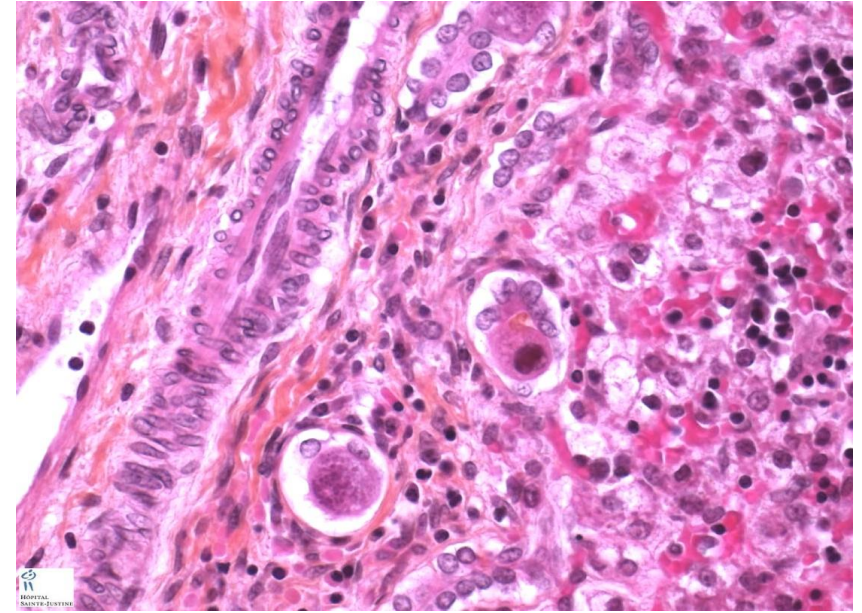


Σύνδρομο λοιμώδους μονοπυρήνωσης

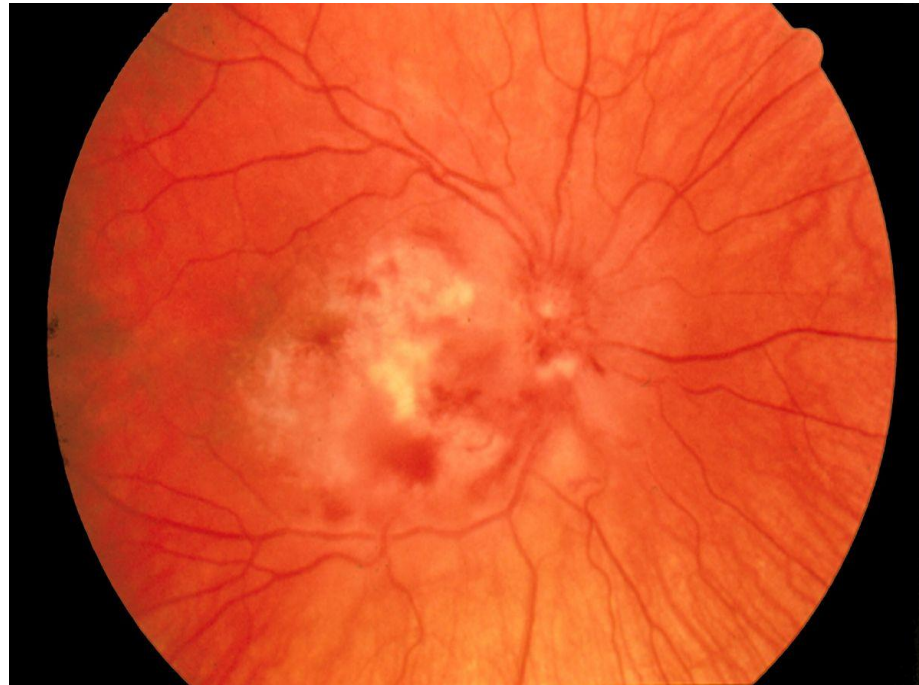
- ❑ Πρωτοπαθής λοίμωξη σε ανοσοεπαρκή άτομα:
 - ✓ Συνήθως ασυμπτωματική
 - ✓ το 10% περίπου θα εκδηλώσει σύνδρομο λοιμώδους μονοπυρήνωσης
 - ✓ Επώαση 4-8 εβδομάδες
 - ✓ Ήπιο κλινικό σύνδρομο, όμοιο με της λοιμώδους μονοπυρήνωσης
 - ✓ Χαρακτηριστικός απογευματινός παρατεταμένος πυρετός (έως και 35 ημέρες, μέση διάρκεια 20 ημέρες)
 - ✓ Εξανθήματα κηλιδοβλατιδώδη και ιλαροειδή
 - ✓ Τρανσαμινασαιμία

Επιπλοκές

- Διάμεση πνευμονία
- Κοκκιωματώδης ηπατίτιδα
- Μηνιγγοεγκεφαλίτιδα
- Μυοκαρδίτιδα
- Θρομβοπενία
- Αιμολυτική αναιμία
- Guillen –Barre (κυρίως σε HIV λοίμωξη)



CMV αμφιβληστροειδοπάθεια



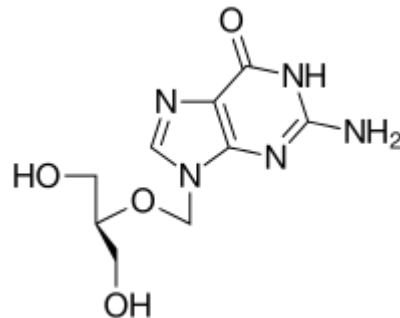
Θεραπεία CMV λοίμωξης

- άτομα που δεν έχουν προβλήματα υγείας, δεν απαιτείται θεραπεία.
- τα άτομα με εξασθενημένη ανοσία, η θεραπεία είναι ζωτικής σημασίας.
- Χρησιμοποιούνται αντιικοί παράγοντες, όπως ganciclovir και foscarnet, για τη θεραπεία αμφιβληστροειδίτιδας, κολίτιδας και πνευμονίτιδας στους ανοσοκατεσταλμένους ασθενείς.
- Η χρόνια αντιική θεραπεία έχει χρησιμοποιηθεί ώστε να καταστείλει τον CMV, αλλά δεν έχει αποδειχθεί αποτελεσματικό στην πρόληψη της υποτροπής του CMV, ή της ανάπτυξης μηνιγγοεγκεφαλίτιδας.
- Δεν υπάρχει διαθέσιμο εμβόλιο.

Ganciclovir

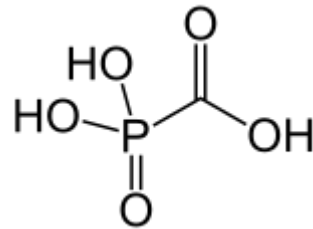
For acute CMV infection:

- 5 mg/Kgr IV every 12 hours for 14–21 days, the intravenous dose given as a 1-hour infusion
- Stable disease is treated with 1000 mg orally three times daily.
- Similar dosing is used to prevent disease in high-risk patients, such as those infected with HIV or those with organ transplants.



Foscarnet

- Foscarnet (phosphonomethanoic acid), is an antiviral medication which is primarily used to treat viral infections involving the Herpesviridae family. It is classified as a **pyrophosphate analog DNA polymerase inhibitor**.



HHV-6

☐ **Κλινική εικόνα:**

- Υψηλό πυρετό διάρκειας 3–5 ημερών
- Εμφάνιση εξανθήματος 2–3mm το οποίο εξαφανίζεται με την πίεση
- Διόγκωση τραχηλικών λεμφαδένων.
- ❖ Το αιφνίδιο εξάνθημα γενικώς είναι ήπια νόσος και δεν χρήζει ειδικής θεραπείας.

☐ Οροθετικότητα 100% σε ηλικία 2-3 ετών.

☐ Άγνωστη η σημασία σε HIV ασθενείς.

☐ **Μεταμόσχευση** : Πυρετός, Λευκοπενία, Εγκεφαλίτις, Ηπατίτις

☐ Αναζωπύρωση σε ποσοστά 14 - 82 %

☐ **Κύρια δράση**: Ανοσοτροποποιητική (δυσλειτουργία κυτταροκινών) σε μεταμόσχευση, συμπάροντας με CMV

❖ **Διάγνωση** με DNA test σε περιφερικά λεμφοκύτταρα ή ανοσοϊστοχημεία σε υλικό βιοψίας.

➤ HHV-6 και HHV-7 προκαλούν λοίμωξη, επάγουν άλλες ιογενείς λοιμώξεις ή αναζωπυρώνονται χωρίς κλινική σημασία.

S. Pyogenes

Epidemiologic and Clinical Features Suggestive of Group A Streptococcal and Viral Pharyngitis

Feature, by Suspected Etiologic Agent

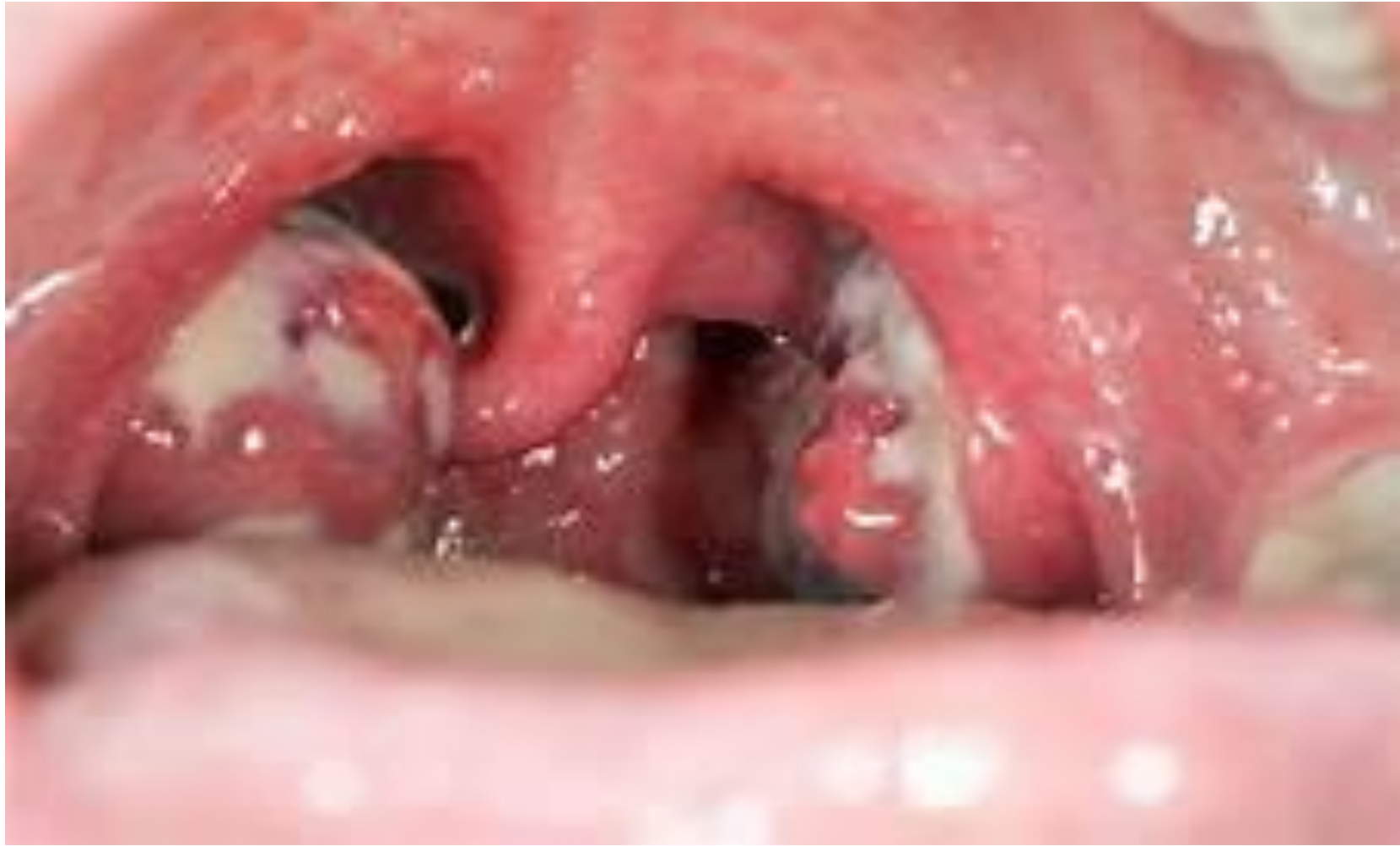GROUP A STREPTOCOCCAL

- Sudden onset of sore throat
- Age 5–15 years
- Fever
- Headache
- Nausea, vomiting, abdominal pain
- Tonsillopharyngeal inflammation
- Patchy tonsillopharyngeal exudates
- Palatal petechiae
- Anterior cervical adenitis (tender nodes)
- Winter and early spring presentation
- History of exposure to strep pharyngitis
- Scarletiform rash

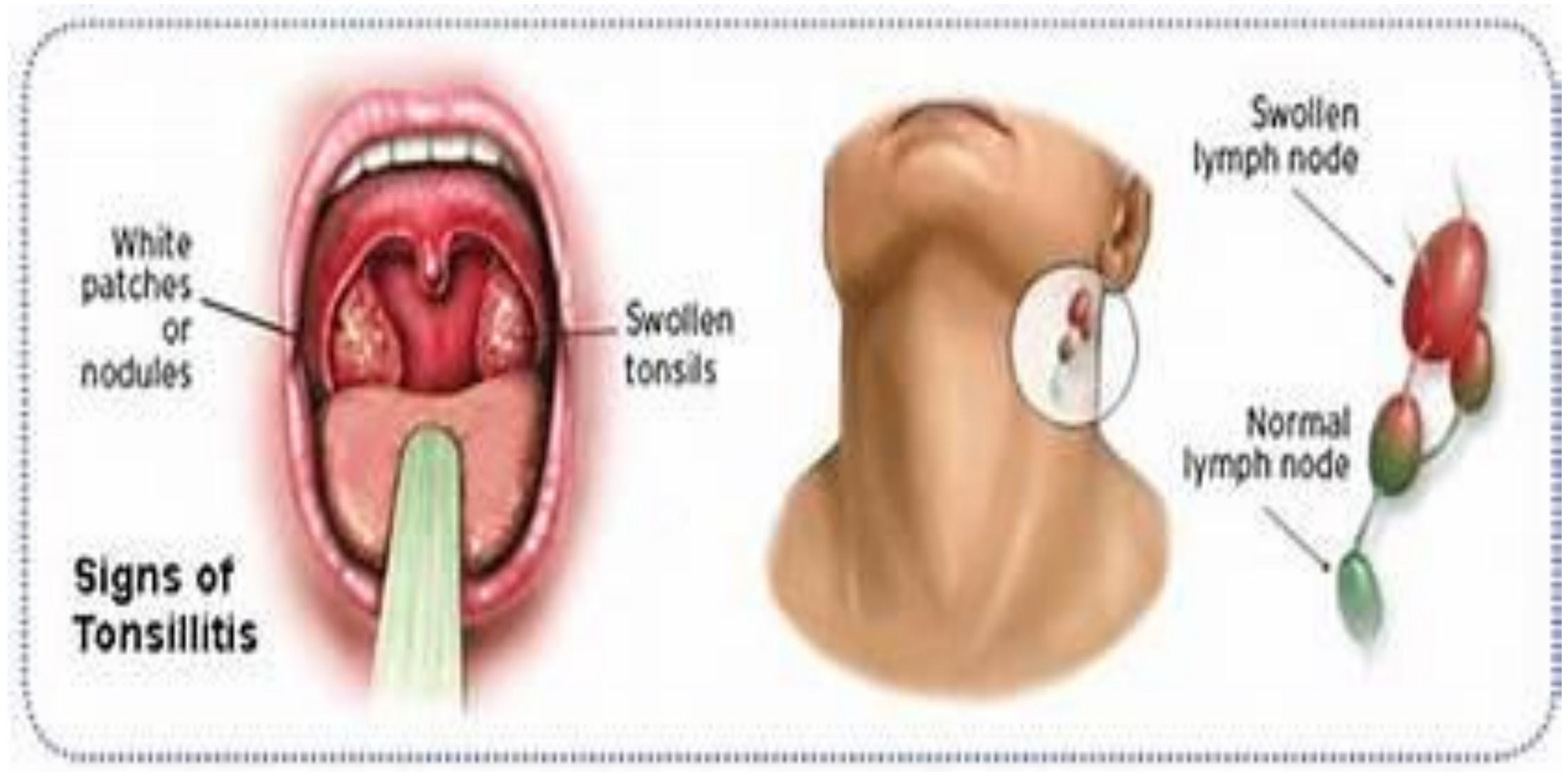
Κριτήρια Centor^{4,5}.

Κλασικά κριτήρια Centor ⁴	Τροποποιημένη βαθμολογία Centor ⁵
Εξίδρωμα στις αμυγδαλές	Διόγκωση ή εξίδρωμα αμυγδαλών (1 βαθμός)
Ευαίσθητοι, διογκωμένοι τραχηλικοί λεμφαδένες	Ευαίσθητοι, διογκωμένοι τραχηλικοί λεμφαδένες (1 βαθμός)
Απουσία βήχα (και ρινίτιδας)	Απουσία βήχα (1 βαθμός)
Πυρετός	Θερμοκρασία >38°C (1 βαθμός) και 1 βαθμός για ηλικία 3-14 ετών 0 βαθμοί για ηλικία 15-45 ετών -1 βαθμός για ηλικία >45 ετών

Βαθμολογία	Κίνδυνος για λοίμωξη από <i>S. pyogenes</i>	Προτεινόμενη αντιμετώπιση
≤0	1-2,5%	Όχι έλεγχος, όχι αντιβιοτικά
1	5-10 %	Όχι έλεγχος (Strep-test?)
2	11-17%	Strep-test: Av (+) ⇒ θεραπεία
3	28-35%	Strep-test: Av (+) ⇒ θεραπεία
≥4	51-53%	Θεραπεία ή Strep-test

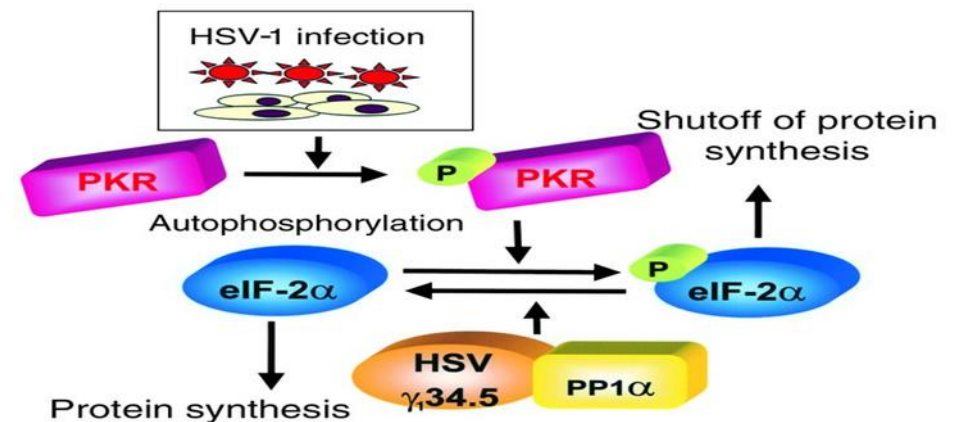


Φαρυγγοαμυγδαλίτιδα και τραχηλική λεμφαδενίτιδα



HSV-1

- ❖ Μετάδοση από άνθρωπο σε άνθρωπο με σίελο, δάκρυα, εκκρίσεις γεννητικών οργάνων.
- ❖ Χρόνος επώασης 5-15 ημέρες.
- ❖ Πρωτογενής λοίμωξη συνήθως ασυμπτωματική
- ❖ Οξεία ουλοστοματίτιδα- φαρυγγίτιδα
- ❖ Πυρετός, ρίγος, δυσανεξία
- ❖ Εκτεταμένες επώδυνες συρρέουσες ελκωνεκρωτικές βλάβες
- ❖ Διόγκωση υπογνάθιων, μασχαλαίων, μεσεντέριων λεμφαδένων
- ❖ Έμετοι, μυαλγίες, κοιλιακό άλγος



HSV-1

Εργαστηριακά ευρήματα

- Λεμφοκυττάρωση, ουδετεροπενία, άτυπα λεμφοκύτταρα (του Downey)
- Διαταραχή ηπατικής βιοχημείας

Διάγνωση

- Ανίχνευση ιού σε κυτταροκαλλιέργειες.
- Ανίχνευση αντισωμάτων στον ορό.
- Αλυσιδωτή αντίδραση πολυμεράσης (PCR)
- Ορολογικές εξετάσεις
- Κοινή μικροσκόπηση (ενδοπυρηνικά έγκλειστα, πολυπύρηννα γιγαντοκύτταρα στους ιστούς)

ΑΔΕΝΟΙΟΣ

Μετάδοση:

- Μέσω σταγονιδίων, δια της οδού κοπράνων - στόματος και επαφή με μολυσμένα αντικείμενα
- Κατά τον τοκετό: νεογνά μολύνονται από τις κοιλικές εκκρίσεις
- Ενδομήτρια λοίμωξη: τεκμηριωμένη με PCR σε εμβρυϊκό ιστό
- Μεταμόσχευση νεφρών και ήπατος: τεκμηριωμένη λανθάνουσα επιβίωση των ιών
- Οι αδενοϊοί επιβιώνουν επί μακρόν σε επιφάνειες.
- Είναι ανθεκτικοί στα απολυμαντικά λιπιδίων, επειδή δεν φέρουν περίβλημα.
- Απενεργοποιούνται με θερμότητα, φορμαλδεΰδη ή λευκαντικό (υποχλωριώδες νάτριο).

Αδενοϊός - Οξύ Αναπνευστικό Νόσημα

- Μπορεί να εμφανιστεί σε νέους, ειδικά κάτω από συνθήκες κόπωσης και συγχρωτισμού (π.χ. σε στρατόπεδα).
- Πυρετός, φαρυγγίτιδα, βήχας, βράγχος φωνής, επιπεφυκίτιδα
- Πνευμονίτιδα μπορεί να εκδηλωθεί και να οδηγήσει σε θάνατο.
- Επιδημίες οξείας αναπνευστικής νόσου: ορότυποι 4 και 3, 7, 11, 14, 21.
- Ο ορότυπος 4 μπορεί να προσβάλει φυσιολογικούς ενήλικες.

Αδενοϊός-Φαρυγγίτιδα- Αμυγδαλίτιδα

Μπορεί να συνδυάζεται με επιπεφυκίτιδα, λαρυγγοτραχειίτιδα, βρογχίτιδα ή και πνευμονία.

- Πυρετός, ναυτία, κεφαλαλγία, μυαλγία, κοιλιακό άλγος
- Διαφοροδιάγνωση από στρεπτοκοκκικής αιτιολογίας φαρυγγοαμυγδαλίτιδα
- Οι αδενοϊοί είναι από τα συχνότερα αίτια αμυγδαλίτιδας σε μικρά παιδιά.

Αδενοϊός-Διάγνωση

Ανίχνευση ιού σε κυτταροκαλλιέργειες.

- Ανίχνευση ειδικών αντιγόνων των αδενοϊών.
- Αλυσιδωτή αντίδραση πολυμεράσης (PCR)
- Ορολογικές εξετάσεις
- Ηλεκτρονική μικροσκόπηση
- ELISA
- Latex agglutination
- Η τυποποίηση των αδενοϊών πραγματοποιείται συνήθως με αιμοσυγκολλητικές μεθόδους ή με αδρανοποίηση μέσω ειδικών αντιορών.

Αδενοϊός-Θεραπεία

Οι περισσότερες λοιμώξεις είναι αυτοϊάσιμες, θεραπεία μόνο υποστηρικτική.

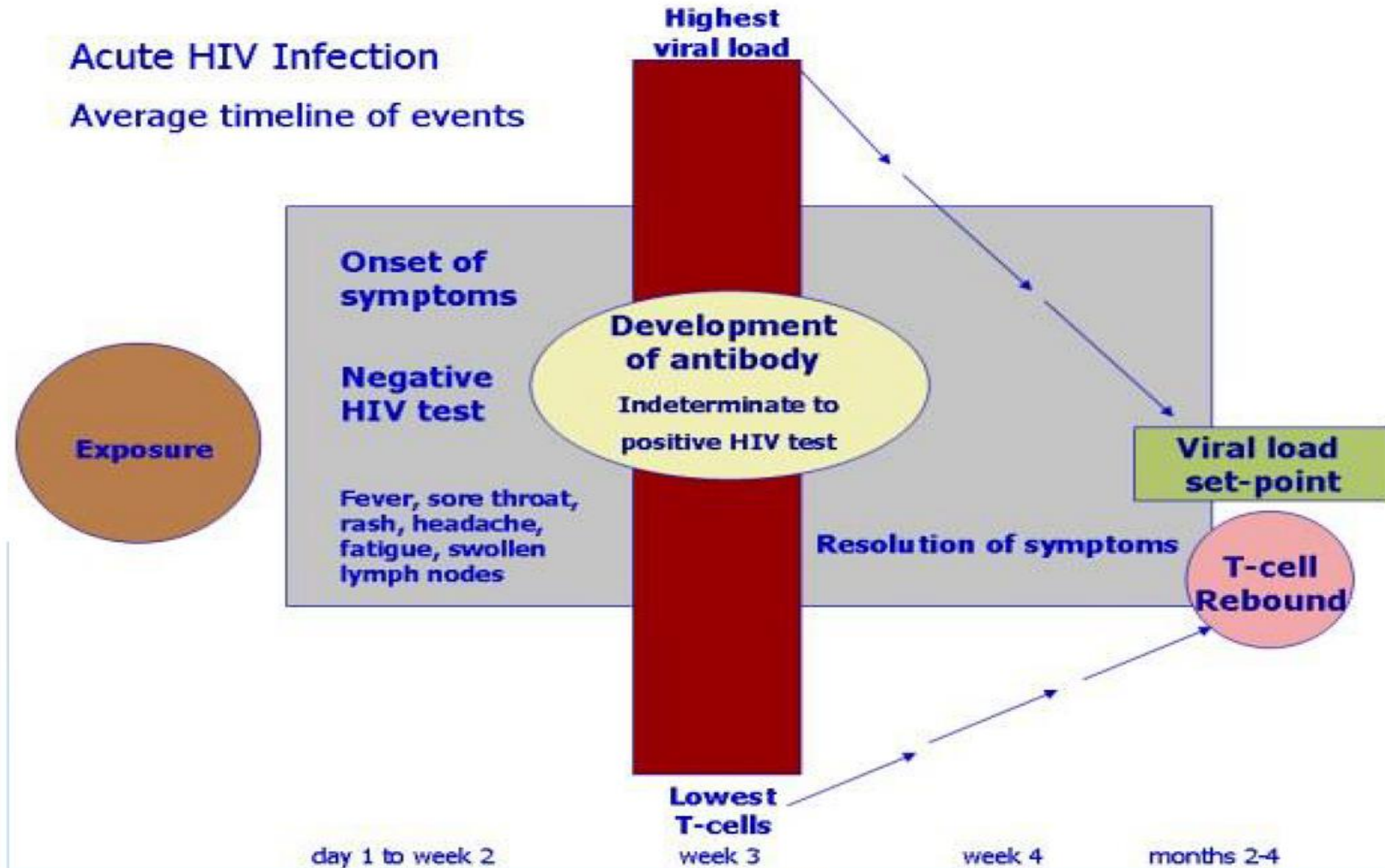
- Σε σοβαρές λοιμώξεις (νεογέννητα, ανοσοκατεσταλμένοι) δοκιμάζονται τα αντικά.
- *Cidofovir*: βοηθάει ,αλλά είναι νεφροτοξικό.
- *Brincidofovir*: λιπιδιωμένος εστέρας του *cidofovir*, λιγότερο νεφροτοξικός, δοκιμάζεται.
- *Ganciclovir*: περιορισμένη δράση κατά του αδενοϊού.
- *Ανοσοθεραπεία*: Η υπογαμμασφαιριναιμία έχει συνδεθεί με σοβαρή λοίμωξη από αδενοϊό. Ενδοφλέβια χορήγηση γ-σφαιρίνης στις περιπτώσεις αυτές έχει βελτιώσει την έκβαση.

Οξύ Ρετροϊκό Σύνδρομο

- ❖ Κλινικό σύνδρομο με ανάλογη εικόνα με τα ανωτέρω
- ❖ Πτώση CD4 1000--500 κ/μl
- ❖ VL αύξηση ≥ 1000000 c/m
- ❖ Χαρακτηρίζεται από σύνδρομο που μοιάζει με λοιμώδη μονοπυρήνωση.
- ❖ Παρουσιάζεται 2--4 εβδομάδες μετά τη λοίμωξη.
- ❖ Είναι ελαφράς /μέτριας έντασης συμπτωμάτων.
- ❖ Διάρκεια 1--2 εβδομάδες

Acute HIV Infection

Average timeline of events



Εκδηλώσεις κατά σειρά συχνότητας

I. Πυρετός, Λήθαργος

Λεμφαδενοπάθεια

Φαρυγγίτιδα

Καντιντίαση Στοματικής κοιλότητας /Φάρυγγα

Κηλιδοβλατιδώδες εξάνθημα κορμού

II. Μυαλγίες, Αρθραλγίες

Κεφαλαλγία

Οπισθοβολβικό άλγος

Φωτοφοβία

Διάρροια

III. Νευρολογικές εκδηλώσεις

Μηνιγγοεγκεφαλίτις

Μυελοπάθεια /Ριζίτιδα

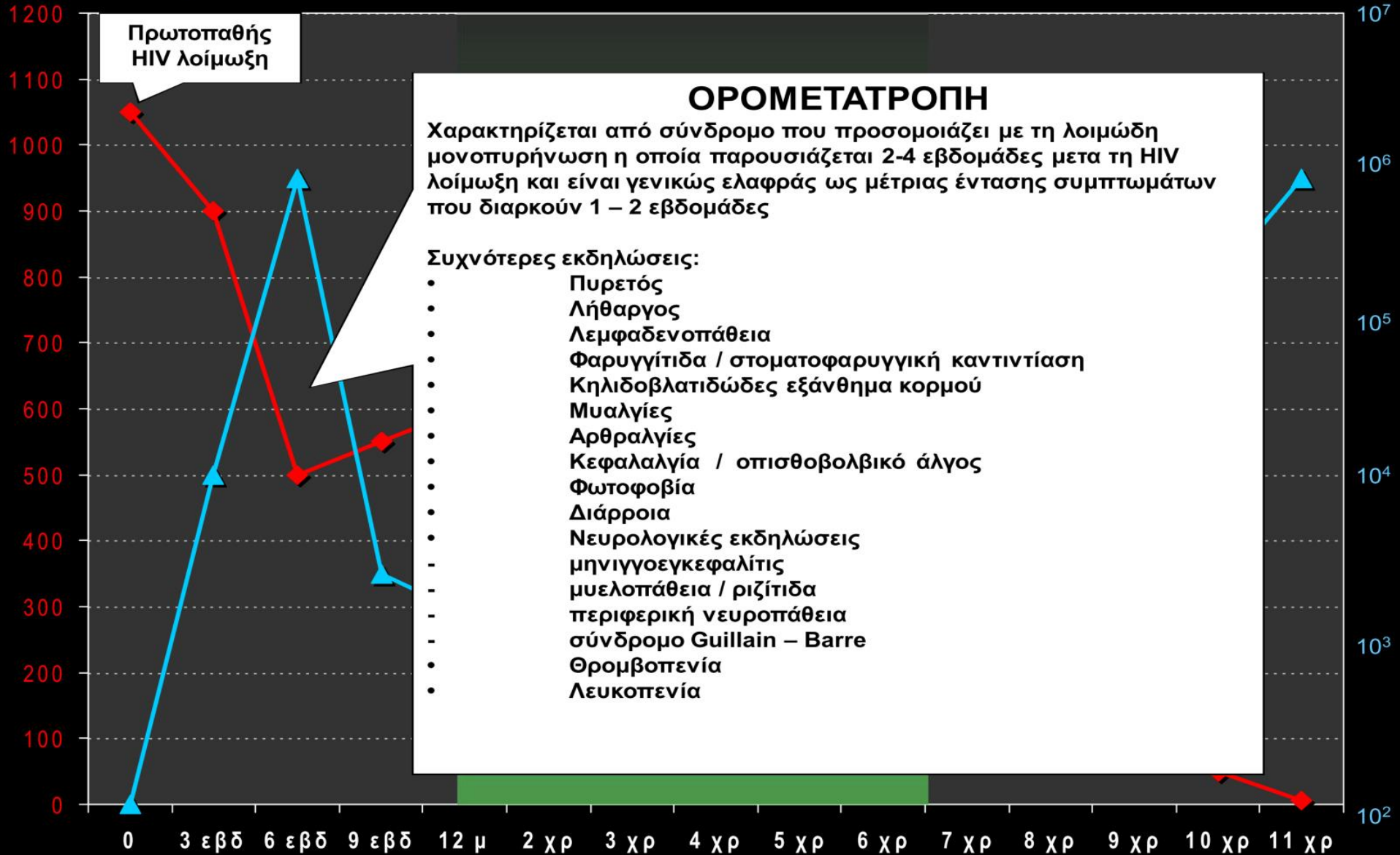
Περιφερική νευροπάθεια

Σύνδρομο Guillain Barre

Θρομβοπενία / Λευκοπενία

■ CD4 κύτταρα

▲ Ιικό φορτίο



ΠΑΘΟΦΥΣΙΟΛΟΓΙΑ

- Η οξεία HIV λοίμωξη χαρακτηρίζεται από την περίοδο ανάμεσα στην έκθεση στον ιό και ολοκλήρωση των αρχικών ανοσολογικών αποκρίσεων (όταν τα test αντισωμάτων γίνονται θετικά για HIV). Μετά την λοίμωξη, ο HIV είναι ικανός να αντιγράφεται με εκθετικό ρυθμό χρησιμοποιώντας CD4 κύτταρα.

Μια απλή θεώρηση των γεγονότων που αναπτύσσονται κατά την οξεία HIV λοίμωξη:

Ημέρα 0: το άτομο εκτίθεται στον HIV, και η λοίμωξη ξεκινά

Ημέρα 8: ο ιός είναι ανιχνεύσιμος στο αίμα με την polymerase chain reaction (PCR). Όμως test αντισωμάτων είναι αρνητικά

ο αριθμός CD4 κυττάρων (και ο ολικός αριθμός WBC) αρχίζει να μειώνεται όσο το ιικό φορτίο αυξάνει

ΠΑΘΟΦΥΣΙΟΛΟΓΙΑ

Εβδομάδα 2--4: πρώιμα αντισώματα στον HIV μπορεί να αναγνωρισθούν, έχοντας όμως χαμηλή συγγένεια για τα αντιγόνα και μικρή επίδραση στον ιό

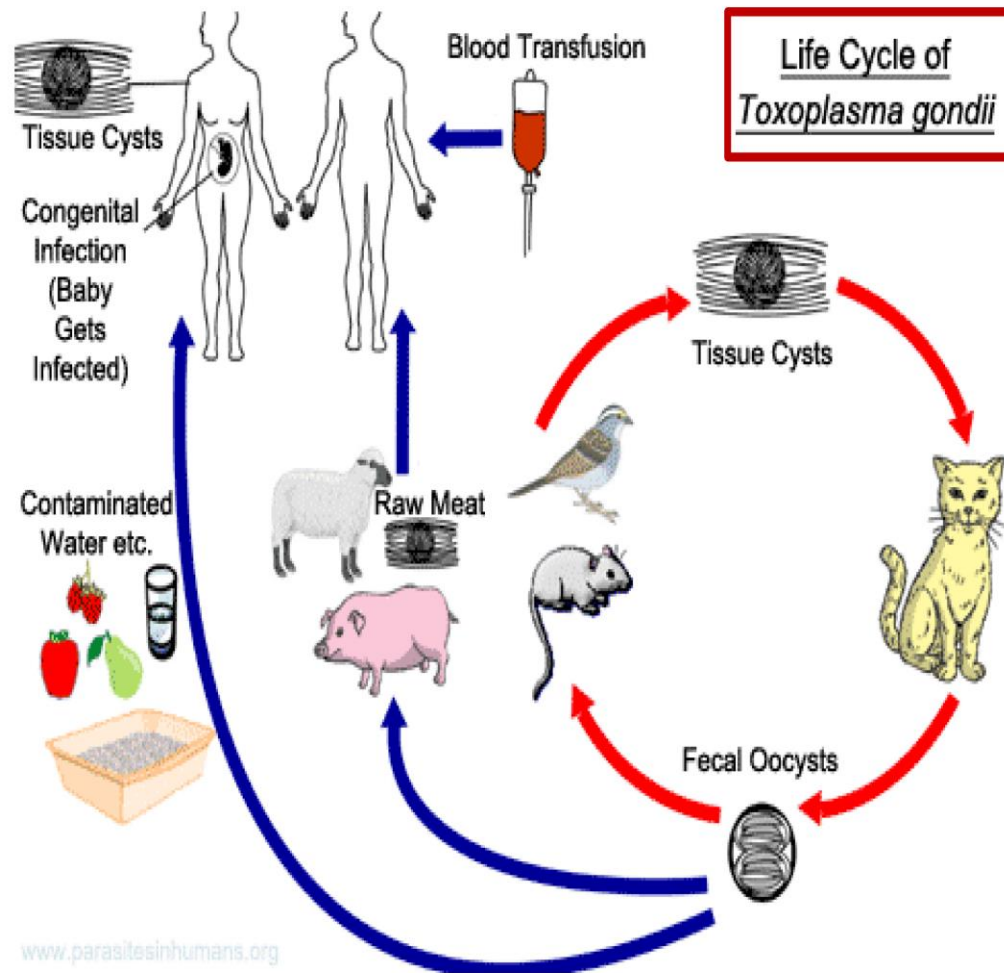
Το ιικό φορτίο αρχίζει να μειώνεται καθώς το ανοσοποιητικό σύστημα αρχίζει να μάχεται τον ιό με αντισώματα και CD8 κυτταροτοξικά κύτταρα. (τα άτομα που προσβλήθηκαν από HIV είναι υψηλά μολυσματικοί κατά την διάρκεια της οξείας λοίμωξης όταν η γενετική αποβολή του HIV κορυφώνεται [περίπου την εβδομάδα 3--4 από την οξεία λοίμωξη]).

το άτομο μπορεί να είναι ασυμπτωματικό την περίοδο αυτή.

- **Εβδομάδα 10--24:** το HIV ιικό φορτίο πέφτει στο κατώτερο σημείο (set point), το οποίο είναι διαφορετικό για κάθε άτομο. Τα αντισώματα τώρα έχουν υψηλότερη συγγένεια με τα ιικά αντιγόνα, για το λόγο αυτό τα tests αντισωμάτων θετικοποιούνται για HIV. Η ορομετατροπή τώρα έχει ολοκληρωθεί και η χρόνια HIV λοίμωξη ξεκινά.

Toxoplasma gondii

- Γονοτυπική ανάλυση επέτρεψε την ταυτοποίηση **τριών κύριων ορότυπων του παρασίτου** (τύποι I, II και III) σε Ευρώπη, Βόρεια και Νότια Αμερική.
- Άτυπα στελέχη έχουν συχνά αναφερθεί στην Κεντρική και Νότια Αμερική, Αυστραλία και Αφρική και συσχετίζονται με βαρύτερες κλινικές εκδηλώσεις.
- Σε πρόσφατες μελέτες γίνεται προσπάθεια συσχέτισης του ορότυπου με τη βαρύτητα της εμφάνισης σοβαρής συγγενούς τοξοπλάσμωσης. **Διαχωρίζονται σε II και NE-II (not exclusively II).**
- Ορότυπος NE-II φαίνεται να σχετίζεται με πρόωρο τοκετό και σοβαρή νόσο κατά τη γέννηση.



Υπάρχουν τρεις μολυσματικές μορφές του Τοξοπλάσματος:

- Ταχυζωΐτης: ταχέως αναπαραγόμενο διηθητικό
- Βραδυζωΐτης: βραδέως διαιρούμενο στους ιστούς
- Σποροζωΐτης: η μορφή που υπάρχει στο περιβάλλον προστατευμένη μέσα σε ωκύστης.

- Περίοδος επώασης 5-18 μέρες.
- Μόνο σε <10% των περιπτώσεων σε ανοσοεπαρκείς ασθενείς εμφανίζεται τραχηλική λεμφαδενοπάθεια, πυρετός, μυαλγίες, αρθραλγίες, εξάνθημα (γριπώδης συνδρομή).
- 90% των οξέων λοιμώξεων είναι ασυμπτωματικές ή με ήπια άτυπα συμπτώματα.
- Σημαντικό ρόλο κατέχει η ανοσολογική κατάσταση του ασθενή, η λοιμογόνος δύναμη του παρασίτου και το μέγεθος του ενοφθαλμισμού του παθογόνου.
- Δυνατή η επαναλοίμωξη με άλλον ορότυπο (σπάνια) καθώς και η αναζωπύρωση σε περίπτωση ανοσοκαταστολής.

Table 1 Characteristics of Infectious Mononucleosis and Mononucleosis-Like Illnesses

Agent	Associated Condition(s)	Estimated Proportion of MLI Presentations*	Distinguishing Features	Diagnostic Test(s) for Acute Infection
Epstein-Barr Virus (EBV)	Infectious mononucleosis	50%-90%	Tender inguinal, axillary, or posterior auricular LAD Petechiae of palate Tonsillar enlargement Splenomegaly Adolescents and adults up to age 30 Higher socioeconomic status in childhood	Heterophile ("spot") test EBV anti-VCA IgM, IgG
Human Herpesvirus 6 (HHV-6)	Roseola infantum (Exanthem subitum)	9%	Bilateral, nontender, anterior and posterior LAD lasting up to 3 months	Anti-HHV-6 IgM and IgG HHV-6 PCR
Cytomegalovirus (CMV)	Mononucleosis-like illness	5%-7%	Anicteric hepatitis Prolonged fevers Mild cervical LAD Contact with children, especially younger than age 2 years	Anti-CMV IgM Spin amplified urine culture for CMV, with pp65 antigen detection CMV PCR
Herpes Simplex Virus, Type 1 (HSV-1)	Herpes labialis	6%	Gingivostomatitis, tonsillar exudates Profound odynophagia	Slide-based DFA Viral throat culture
Group A, β -hemolytic <i>Streptococcus pyogenes</i> (GABHS)	Pharyngitis Rheumatic fever	3%-4%	Abrupt onset of sore throat Tonsillopharyngeal erythema Tender, enlarged anterior cervical LAD Absence of hepatomegaly or splenomegaly Winter and early spring peak incidence	RADT Bacterial throat culture

<i>Toxoplasma gondii</i>	Toxoplasmosis	≤3%	Small, symmetric, nontender LAD History of ingesting undercooked meat Exposure to cats or cat droppings	Anti-Toxoplasma IgM Anti-Toxoplasma IgG ELISA and/or avidity assay
Human Immunodeficiency Virus, Type 1 (HIV-1)	Acute retroviral syndrome (ARS) AIDS	≤2%	Abrupt onset of symptoms, lasting up to 2 weeks Painful mucocutaneous ulcerations on oral mucosa, penis, or anus Nontender axillary, cervical, and occipital LAD between 7 and 14 days Nonpruritic, macular or maculopapular exanthem generalizing from face, chest to extremities—including palms and soles Intravenous drug use, unprotected sexual intercourse, or other HIV exposure risks	ELISA with Western blot HIV-1 PVL
Adenovirus	Nonspecific upper respiratory symptoms Pharyngo-conjunctival fever Pneumonia	≤1%	Clinically similar to GABHS Conjunctivitis may accompany pharyngitis	EIA Viral culture of conjunctivae or throat Shell vial culture of throat or nasopharyngeal secretions

AIDS = acquired immune deficiency syndrome; DFA = direct fluorescent antibody; EIA = enzyme immunoassay; ELISA = enzyme-linked immunosorbent assay; LAD = lymphadenopathy; PCR = polymerase chain reaction; PVL = plasma viral load; RADT = rapid antigen detection test; VCA = viral capsid antigen.

*Data from: 23, 47, 52, 60.

Table 2 Diseases with Presentations Suggestive of Infectious Mononucleosis

Connective tissue disorders

Sarcoidosis

Systemic lupus erythematosus

Malignancies

Hodgkin's disease

Non-Hodgkin lymphoma

Infections

Bartonella henselae (cat-scratch disease)

Corynebacterium diphtheriae (diphtheria)

Enteroviruses (coxsackieviruses, ECHO viruses)

Francisella tularensis (oropharyngeal tularemia)

Hepatitis A virus

Hepatitis B virus

Mycobacterium tuberculosis (tuberculous adenitis)

Rubella virus (German measles)

Drug reactions

Carbamazepine

Minocycline

Phenytoin

ΣΥΜΠΕΡΑΣΜΑΤΙΚΑ

- Ασθενής με σύνδρομο μονοπυρήνωσης αποτελεί συχνό κλινικό πρόβλημα
- Ευρύ φάσμα διαφορικής διάγνωσης
- Αναγκη διερεύνησης για ανεύρεση ανοσοκαταστολής ή υποκείμενων συστηματικών νόσων σε περιπτώσεις ασθενων με EBV λοίμωξη

