

Ιατροδικαστική διερεύνηση θανάτου του βαρέως πάσχοντα

Σταυρούλα Παπαδόδημα
Αναπληρώτρια Καθηγήτρια Ιατροδικαστικής και
Τοξικολογίας,
Ιατρική Σχολή, ΕΚΠΑ

Γενικά περί πιστοποίησης θανάτου

Ιατρικό πιστοποιητικό θανάτου

- ▶ Συμπληρώνεται και εκδίδεται από το γιατρό, μετά την επέλευση και τη διαπίστωση του θανάτου ενός ατόμου με σκοπό τη παροχή δημόσιας και υπεύθυνης διαβεβαίωσης για το γεγονός του θανάτου, την αιτία και το είδος
- ▶ Ο ιατρός αναλαμβάνει και την ευθύνη πιστοποίησης της αιτίας για την οποία το άτομο έπαψε να ζει
- ▶ Σε μη συμπλήρωση ΙΠΘ → νεκροτομή

Το ΙΠΘ απευθύνεται στις Αρχές

- ❖ Στο Ληξιαρχείο: έκδοση άδειας ενταφιασμού
- ❖ Στη Δικαιοσύνη: σύνταξη πιστοποιητικού από ιατροδικαστή
- ❖ Στη Στατιστική Υπηρεσία: επιδημιολογική επεξεργασία

Η ιατρική πιστοποίηση του θανάτου
μπορεί να διακριθεί σε δύο βασικά
είδη:

- ❖ Ιατρική πιστοποίηση σε περίπτωση
«φυσικού» θανάτου.
- ❖ Ιατρική πιστοποίηση σε «μη φυσικό»
θάνατο.

Φυσικός θάνατος

- Φυσιολογική φθορά ή διαταραχή της κατάστασης της υγείας από οργανική ή λειτουργική βλάβη- ίσως και βραδέως-ο ιατρός γνωρίζει επακριβώς την αιτία.
- Αρμόδιος για την ιατρική πιστοποίηση του θανάτου είναι ο θεράπων ιατρός.

Θεράπων Ιατρός

- ❖ Θεράπων θεωρείται ο ιατρός που νοσήλευε τον ασθενή κατά την τελευταία του νόσο, εξαιτίας της οποίας και κατέληξε.
- ❖ Όχι μόνο για νοσηλευόμενους ασθενείς, αλλά και για ασθενείς που παρακολουθούνται σε εξωτερική βάση.
- ❖ Προκειμένου για νοσηλευόμενους ασθενείς, η έννοια του θεράποντα αναφέρεται σε όλους τους ιατρούς της ιατρικής ομάδας.

- ❖ Εάν τεθεί εν ζωή διάγνωση, κλινικώς ή/ και εργαστηριακώς, που να δικαιολογεί επαρκώς το θάνατο, ο ιατρός μπορεί να πιστοποιήσει την αιτία θανάτου, ακόμη και αν ο ασθενής κατέληξε εντός του Νοσοκομείου μετά από χρονικό διάστημα νοσηλείας μικρότερο των 24 ωρών.

Βίαιος θάνατος

- ❖ Επίδραση εξωτερικού παράγοντα
 - αποστέρηση στοιχείου απαραίτητου για τη ζωή,
 - υπέρμετρη δράση
 - κάκωση (μηχανική, φυσική, χημική)
 - δηλητηρίαση
 - μεταβολή συνθηκών περιβάλλοντος

Αιφνίδιος θάνατος

- ❖ Αιφνίδιος: ταχεία και απρόβλεπτη λήξη της ζωής-μη εμφανής παθολογική αιτία, οργανικής ή λειτουργικής φύσεως- ο ιατρός δεν γνωρίζει την αιτία.

Πότε εκτελείται νεκροτομή:

- ▶ Σε υπόνοια ή προφανή μη φυσικό θάνατο, ο ιατρός που πρώτος εξέτασε το πτώμα πρέπει να αναφέρει στις αρμόδιες Αρχές.
- ▶ *Σύσταση Νο R(99)3 του Συμβουλίου των Υπουργών των κρατών μελών, για την εναρμόνιση των κανόνων των ιατροδικαστικών πράξεων*

Παρέλευση χρόνου από το βίαιο συμβάν

- ▶ Νεκροτομές πρέπει να γίνονται σε όλες τις περιπτώσεις υπόνοιας ή προφανούς μη φυσικού θανάτου, ακόμη και αν υπάρχει μεγάλη καθυστέρηση μεταξύ των γεγονότων που προηγήθηκαν και του χρόνου του θανάτου.

Νεκροτομή πρέπει οπωσδήποτε να γίνεται σε περιπτώσεις:

- ▶ ανθρωποκτονίας ή υπόνοιας ανθρωποκτονίας
- ▶ αιφνιδίου θανάτου
- ▶ παραβίασης των ανθρωπινων δικαιωμάτων (*όπως βασανιστήρια ή οποιασδήποτε μορφής κακή μεταχείριση*)
- ▶ αυτοκτονίας ή υπόνοιας αυτοκτονίας
- ▶ υπόνοιας ιατρικής αμέλειας


Νεκροτομή πρέπει οπωσδήποτε να γίνεται σε περιπτώσεις:

- ▶ ατυχημάτων, είτε με τα μέσα μεταφοράς είτε στον επαγγελματικό χώρο είτε στο οικιακό περιβάλλον
- ▶ επαγγελματικών νοσημάτων και ατυχημάτων
- ▶ τεχνολογικών ή περιβαλλοντικών καταστροφών
- ▶ θανάτων στις φυλακές ή σε σχετιζόμενων με ενέργειες της αστυνομίας ή του στρατού
- ▶ μη ταυτοποιημένων πτωμάτων ή σκελετών

Προϋποθέσεις διενέργειας ιατροδικαστικής νεκροτομής

- ▶ Παραγγελία από την Εντολοδότιδα Αρχή:
 - Αστυνομικό Τμήμα-Τμήμα Ασφαλείας
 - Πυροσβεστική
 - Λιμεναρχείο
 - Εισαγγελία

Θάνατος βαρέως πάσχοντα

- ▶ Βασικές κλινικές έννοιες
 - ▶ Ιατροδικαστικά ζητήματα που ενδέχεται να ανακύψουν
 - ▶ Νεκροψία-νεκροτομή
 - ▶ Ιστολογικές εξετάσεις
 - ▶ Μικροβιολογικές εξετάσεις-PCR
- 

Κλινικές έννοιες (*σύντομη αναφορά*)


Σύνδρομο συστηματικής φλεγμονώδους αντίδρασης

- ▶ Η συστηματική φλεγμονώδης απάντηση του ανθρώπινου οργανισμού σε μία ποικιλία σοβαρών κλινικών βλαβών
 - Οξεία παγκρεατίτιδα
 - Μείζων τραυματισμός
 - Εισρόφηση
 - Έγκαυμα
 - Λοίμωξη κ.α.

Σύνδρομο συστηματικής φλεγμονώδους αντίδρασης

- ▶ *Ενδεικτικά κάποια εκ των κριτηρίων*
- ▶ Θερμοκρασία $>38^{\circ}\text{C}$ ή $<36^{\circ}\text{C}$
- ▶ Σφύξεις >90 ανά λεπτό
- ▶ Αναπνοές >20 ανά λεπτό ή $\text{PaCO}_2 <32$ mmHg
- ▶ Λευκά αιμοσφαίρια >12.000 κύτταρα ανά mm^3 ή <4.000 κύτταρα ανά mm^3 ή $>10\%$ άωρες μορφές ουδετεροφίλων

Λοίμωξη–Βακτηριαμία

- ▶ Λοίμωξη: Φλεγμονώδης αντίδραση του ανθρώπινου οργανισμού, λόγω μικροοργανισμού
 - ▶ Βακτηριαμία: Παρουσία ζώντων μικροοργανισμών στο αίμα
- 

Σήψη

- ▶ Συστηματική φλεγμονώδης αντίδραση του οργανισμού λόγω λοίμωξης
- ▶ Σοβαρή σήψη: Σήψη και συνοδός υπόταση (συστολική πίεση < 90 mmHg) ή διαταραχή στη μικροκυκλοφορία (συστηματική εκδήλωση της περιφερικής ιστικής υποάρδευσης, όπως γαλακτική οξέωση, ολιγουρία, οξεία μεταβολή του επιπέδου συνείδησης κ.α.)


Σηπτική καταπληξία

- ▶ Σήψη και
- ▶ Υπόταση που δεν ανταποκρίνεται στη χορήγηση ενδοφλεβίως 500 ml φυσιολογικού ορού και
- ▶ Εκδηλώσεις περιφερικής ιστικής υποάρδευσης

Σύνδρομο Πολλαπλής Οργανικής Δυσλειτουργίας

- ▶ MODS: Multiple Organ Dysfunction Syndrome
- ▶ Διαταραχή στη λειτουργία δύο ή περισσότερων οργάνων σε τέτοιο βαθμό που η ομοιόσταση δεν μπορεί να διατηρηθεί χωρίς ιατρική παρέμβαση
- ▶ Συνηθίζεται να λέγεται και πολυοργανική ανεπάρκεια

Σύνδρομο οξείας αναπνευστικής δυσχέρειας

- ▶ Οξεία έναρξη δύσπνοιας
 - ▶ Μειωμένη αρτηριακή πίεση αίματος (υποξαιμία)
 - ▶ Ανάπτυξη αμφοτερόπλευρων πνευμονικών διηθημάτων στην ακτινογραφία
 - ▶ Απουσία κλινικής ένδειξης πρωτοπαθούς αριστερής καρδιακής ανεπάρκειας
- 

Σύνδρομο οξείας αναπνευστικής δυσχέρειας


- ▶ Ήπιο ARDS: $\text{PaO}_2/\text{FiO}_2$ 200 έως ≤ 300 mmHg
- ▶ Μέτριο ARDS: $\text{PaO}_2/\text{FiO}_2$ 100 έως ≤ 200 mmHg
- ▶ Σοβαρό ARDS: $\text{PaO}_2/\text{FiO}_2 \leq 100$ mmHg
- ▶ *Berlin criteria 2012*

Πρωτογενής και δευτερογενής σήψη

- ▶ Πρωτογενής: Ο ασθενής είναι σηπτικός κατά την εισαγωγή του στη ΜΕΘ
- ▶ Δευτερογενής: Ο ασθενής εισάγεται για άλλη αιτία (π.χ. ΚΕΚ) και κατά την παραμονή του στη ΜΕΘ γίνεται σηπτικός


Παθοφυσιολογικοί μηχανισμοί
(Σύντομη αναφορά)

Μηχανισμοί βλάβης στη σήψη

- ▶ Φλεγμονή λόγω εισροής βακτηρίων
 - ▶ Αγγειακή θρόμβωση επαγόμενη από ενδοτοξίνες
 - ▶ Αγγειίτιδα και ιστική νέκρωση διαμεσολαβούμενη από ανοσοσυμπλέγματα
- 

Ιατροδικαστικά Ζητήματα

Ιατροδικαστικά ζητήματα

- ▶ Επιβεβαίωση της σήψης-πολυοργανικής ανεπάρκειας
 - ▶ Διαπίστωση συμβαλλόντων παραγόντων π.χ. στεφανιαία νόσος
 - ▶ Διαπίστωση άγνωστης υποκείμενης παθολογίας, π.χ. λευχαιμία
- 

Ιατροδικαστικά ζητήματα

- ▶ Σε νοσηλευόμενους τραυματίες μετά από βίαιο συμβάν (π.χ. οδικό τροχαίο ατύχημα) θα πρέπει να αξιολογηθεί ο ρόλος των κακώσεων στην επέλευση του θανάτου
- ▶ *«Σήψη-Πολυοργανική ανεπάρκεια επί εδάφους πολλαπλών κακώσεων σώματος, αναφερόμενο οδικό τροχαίο ατύχημα»*

Ιατροδικαστικά ζητήματα

- ▶ Ιδιαίτερος προβληματισμός σε ύπαρξη περιορισμένων κακώσεων σε άτομα με αξιόλογη υποκείμενη παθολογία (π.χ. ηλικιωμένα άτομα)
- ▶ Ιδιαίτερης σημασίας σε οδικά τροχαία ατυχήματα λόγω θεμάτων αστικής, ποινικής και ασφαλιστικής φύσης

Ιατροδικαστικά ζητήματα


- ▶ Διερεύνηση τυχόν ιατρικής αμέλειας

Μεταθανάτια διερεύνηση

Λήψη ιστορικού

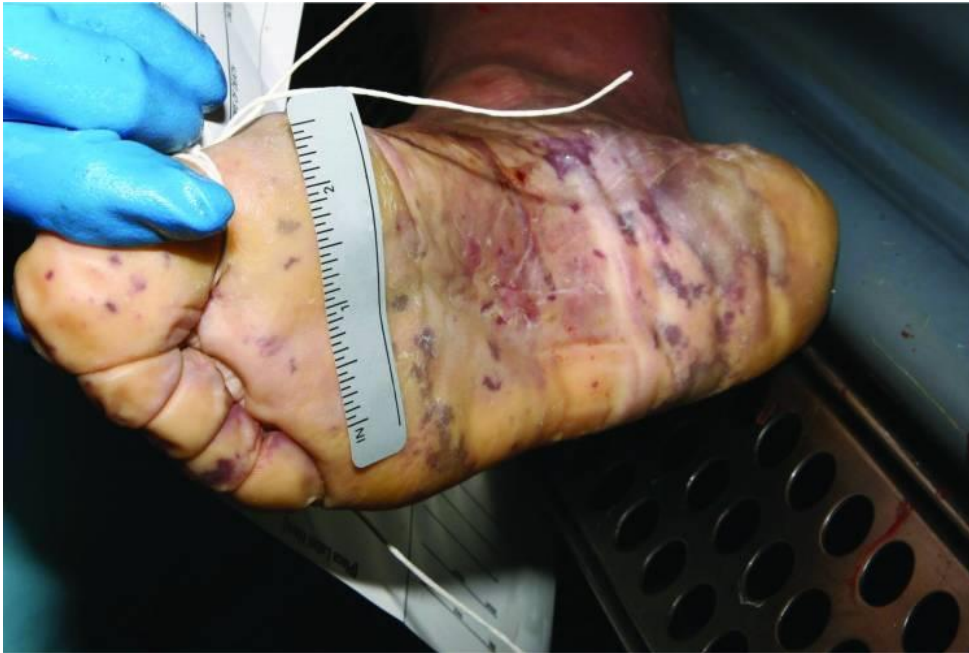- ▶ Συνήθως από το Νοσοκομείο ζητείται ένα περιεκτικό ενημερωτικό σημείωμα.
- ▶ Σε νοσηλεία λόγω κακώσεων, μια αναλυτική περιγραφή των κακώσεων κατά την εισαγωγή
- ▶ Εάν έχουν γίνει μικροβιολογικές εξετάσεις, καλλιέργειες, ανοσολογικές εξετάσεις, απολύτως απαραίτητες (οι προθανάτιες εξετάσεις είναι πιο αξιόπιστες)

Νεκροψία

- ▶ Ικτερική χροιά δέρματος και επιπεφυκώτων
 - ▶ Οίδημα
 - ▶ Έλκη από κατάκλιση
 - ▶ Πολλαπλοί ιατροφαρμακευτικοί χειρισμοί (βελονοιυγμοί, τραχειοστομία, τομές, κ.λ.π.)
 - ▶ Ενδεχομένως κακώσεις
- 

Νεκροψία

- ▶ Δερματική λοίμωξη ή και νέκρωση (γάγγραινα)
- ▶ Αιμορραγικό εξάνθημα (κυρίως σε λοίμωξη από μηνιγγιτιδόκοκκο)
- ▶ Διάσπαρτες εκτεταμένες υποδόριες αιμορραγικές διηθήσεις



Αιμορραγικό εξάνθημα
σε άνδρα που η
διάγνωση επιθετικής
μηνιγγιδοκοκκικής νόσου
έγινε μεταθανατίως

*Ridpath AD, Halse TA, Musser KA, et al. Postmortem diagnosis of
invasive meningococcal disease. Emerg Infect Dis. 2014
Mar; 20(3):453-5.*

Νεκροτομή

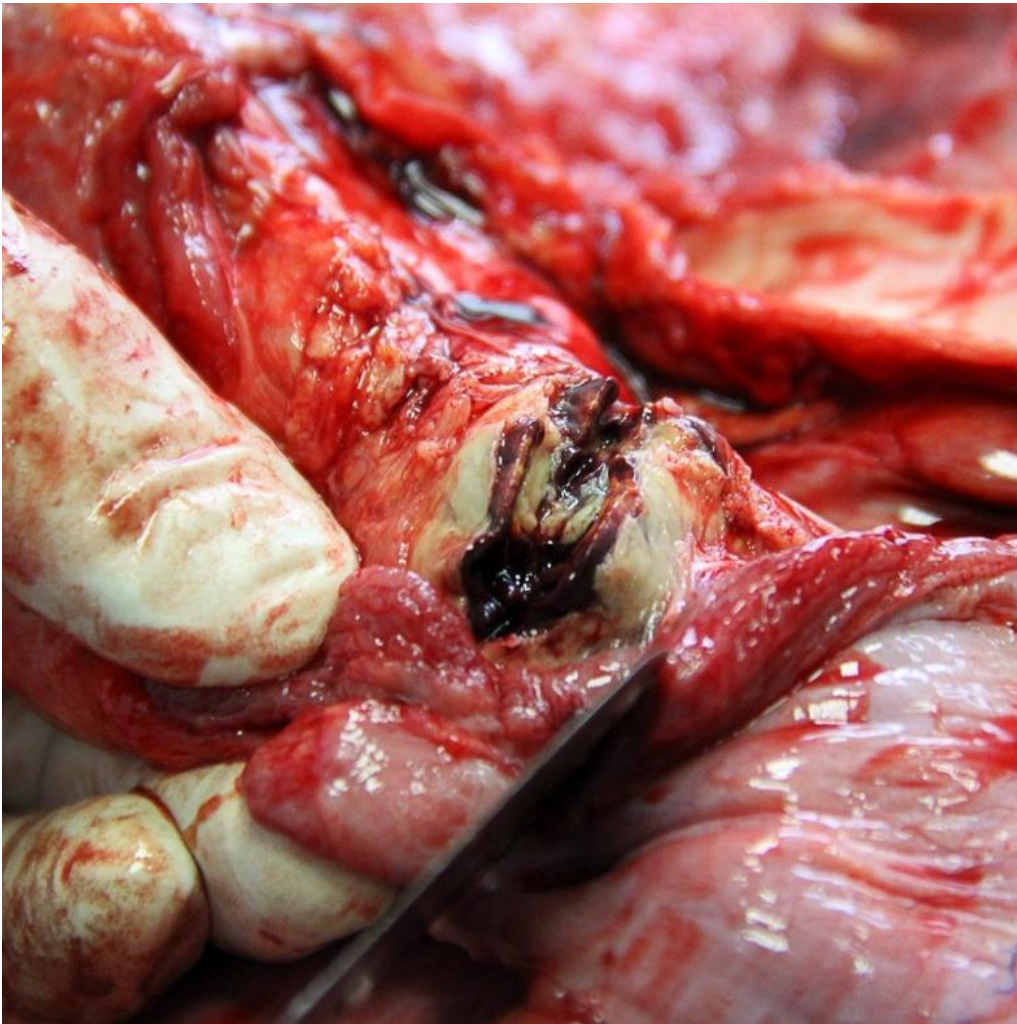- ▶ Εγκέφαλος: Οίδημα, κιτρινοπράσινη χροιά των μηνίγγων (σε μηνιγγίτιδα), νεκρώσεις, απόστημα, ενδοεγκεφαλική και υπαραχνοειδής αιμορραγία
- ▶ Καρδιά: Ισχαιμία του μυοκαρδίου
- ▶ Πνεύμονες: Βαρείς, συμπαγείς, με πρασινόφαη χροιά, ζελατινώδη εικόνα, εκροή πύου, έμβολα-πνευμονικό έμφρακτο

Νεκροτομή

- ▶ Ήπαρ: Έντονη κιτρινόφαιη χροιά σε σοβαρή λιπώδη εκφύλιση ή πρασινόφαιη λόγω χολόστασης
- ▶ Επινεφρίδια: Αιμορραγία επινεφριδίων (σε λοίμωξη από μηνιγγιτιδόκοκκο)
- ▶ Νεφροί: Αναστροφή της χροιάς φλοιώδους-μυελώδους μοίρας σε περίπτωση καταπληξίας, ισχαιμικό έμφρακτο

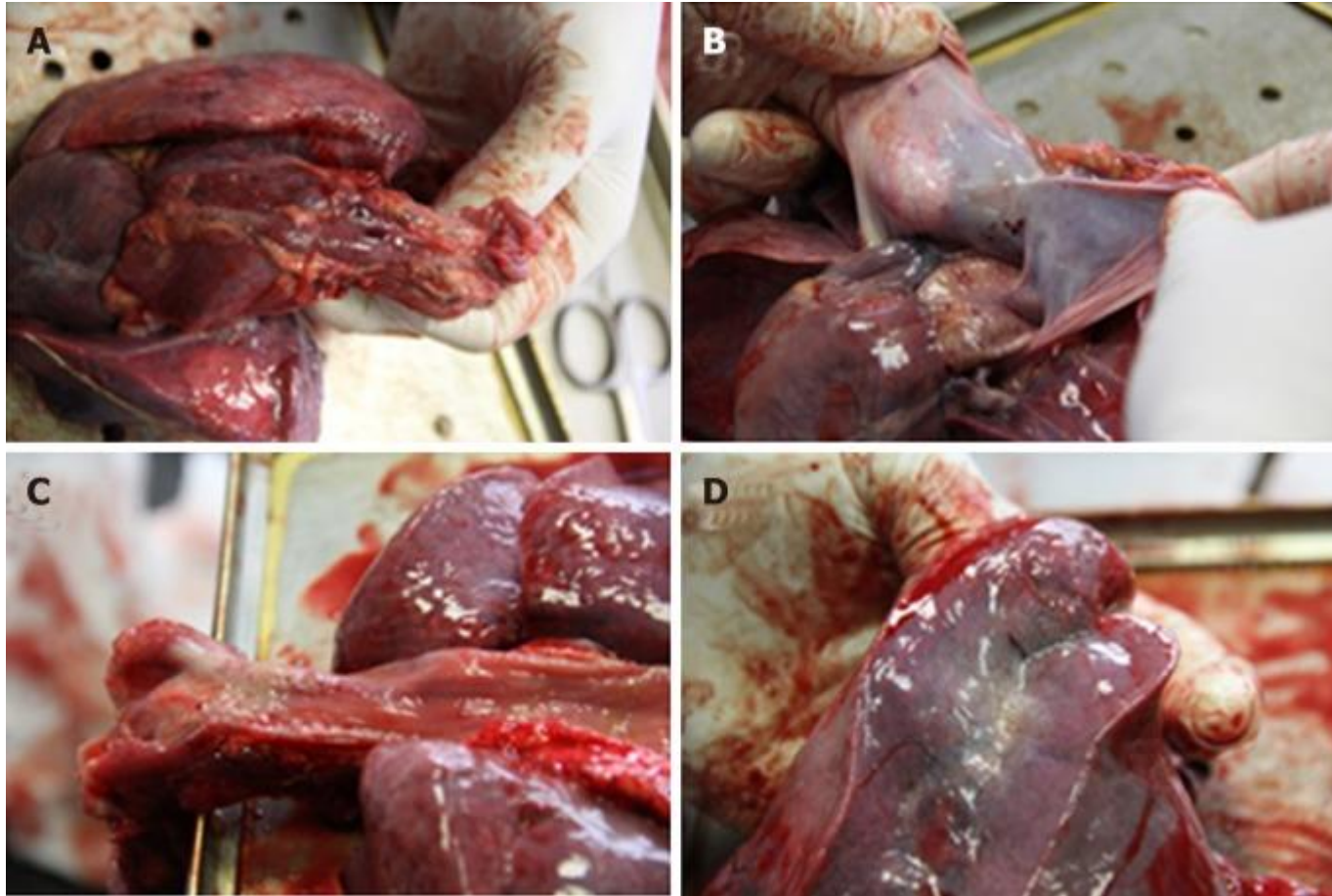
Νεκροτομή

- ▶ Αποστήματα σε διάφορα όργανα
- ▶ Εικόνα περιτονίτιδας από την κοιλία με ψευδομεμβράνες και ρυπαρό υγρό
- ▶ Ικτερική χροιά σε όλα τα όργανα
- ▶ Διάχυτες αιμορραγίες
- ▶ Σε αρκετές περιπτώσεις κανένα ειδικό εύρημα



Αιμορραγία επινεφριδίων


Mularski A, Zaba C. Fatal meningococcal meningitis in a 2-year-old child: A case report. World J Clin Cases 2019 6;7(5):636-641.

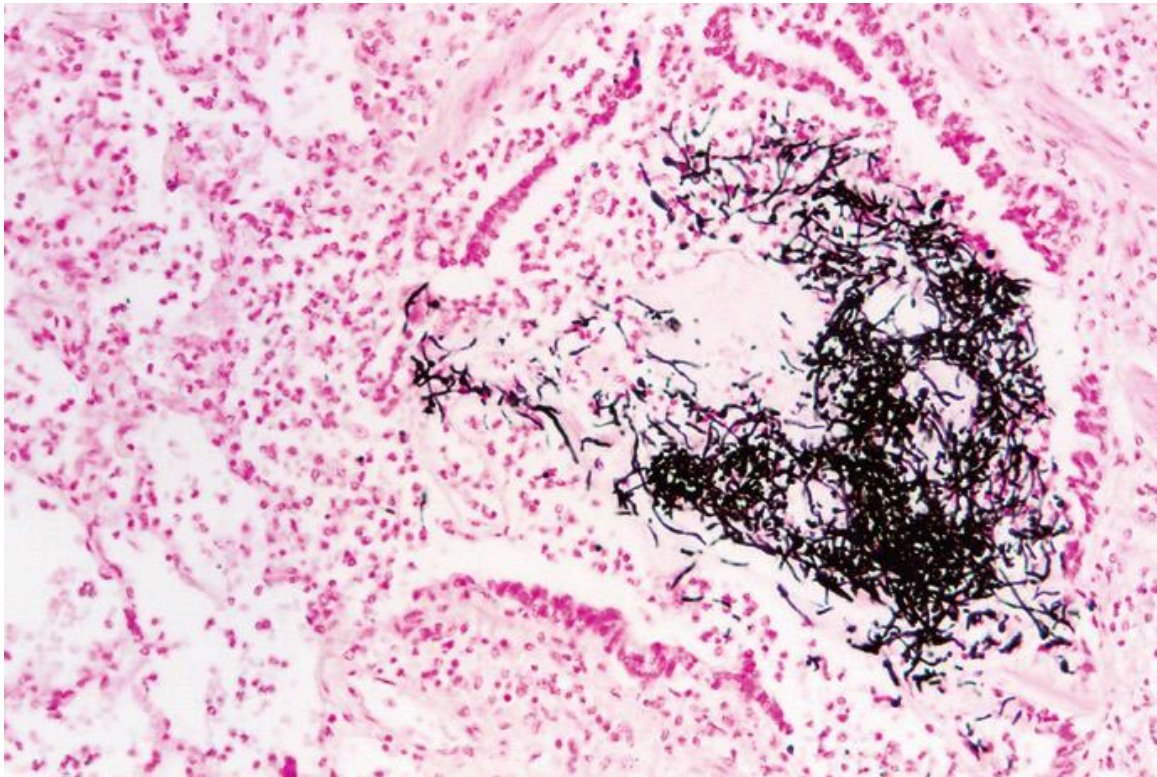


Πετέχειες σε Α: Θύμο, Β: Περικάρδιο, Γ: Βλεννογόνο οισοφάγου, Δ: Σπλαχνικό υπεζωκότα

Mularski A, Zaba C. Fatal meningococcal meningitis in a 2-year-old child: A case report. World J Clin Cases 2019 6;7(5):636-641.

Ιστολογική εξέταση: Γενικά

- ▶ Φλεγμονώδη κύτταρα σε διάφορα όργανα
 - ▶ Θρόμβοι στα μικρά αγγεία διαφόρων οργάνων
 - ▶ Ισχαιμικές βλάβες
 - ▶ Διαπίστωση των βακτηρίων, μυκήτων ή παρασίτων (χρώσεις Gram, Giemsa, PAS)
- 



Εκσεσημασμένη μυκητιασική πνευμονία με μυκητιασικές υφές (τύπου Candida) στον αυλό των βρόγχων (Grocott X200)

Dettmeyer, Reinhard B. Forensic Histopathology. Fundamentals and Perspectives. Lethal infections, sepsis and shock. Springer Verlag Berlin Heidelberg, 2011.

Ιστολογική εξέταση: Πνεύμονες

- ▶ Στάδια λοβώδους πνευμονίας:
 - Υπεραιμίας (1–2 ημ): Υπεραιμία, οι κυψελίδες με πολυμορφοπύρρηνα και άφθονα μικρόβια
 - Ερυθράς ηπάτωσης (2–4 ημ): Οι κυψελίδες πληρούνται από ερυθρά και ινική και πολυμορφοπύρρηνα
 - Φαιάς ηπάτωσης (4–8 ημ): Αποδόμηση πολυμορφοπυρήνων και ερυθρών, συγκέντρωση ινικής
 - Λύσης (μετά τις 8 ημ): Άφθονα μακροφάγα (φαγοκυτταρώνουν κυτταρικά και ιστικά ράκη)

Ιστολογική εξέταση: Πνεύμονες

- ▶ Βρογχοπνευμονία: Αρχικά φλεγμονή των βρογχιολίων και ακολούθως των κυψελίδων

Ιστολογική εξέταση: Πνεύμονες

- ▶ Η διάχυτη κυψελιδική βλάβη είναι το μορφολογικό αντίστοιχο της οξείας πνευμονικής βλάβης και του συνδρόμου οξείας αναπνευστικής δυσχέρειας

Διάχυτη κυψελιδική βλάβη Εξιδρωματική φάση

- ▶ 0–7 ημέρες
- ▶ Τριχοειδική συμφόρηση
- ▶ Νέκρωση κυψελιδικών επιθηλιακών κυττάρων
- ▶ Διάμεσο και ενδοκυψελιδικό οίδημα
- ▶ Κυρίως σε σήψη: συλλογή ουδετεροφίλων στα τριχοειδή
- ▶ Υαλίνη μεμβράνη επενδύει τους διατεταμένους κυψελιδικούς πόρους: οίδημα πλούσιο σε πρωτεΐνες και νεκρά επιθηλιακά κύτταρα

Διάχυτη κυψελιδική βλάβη

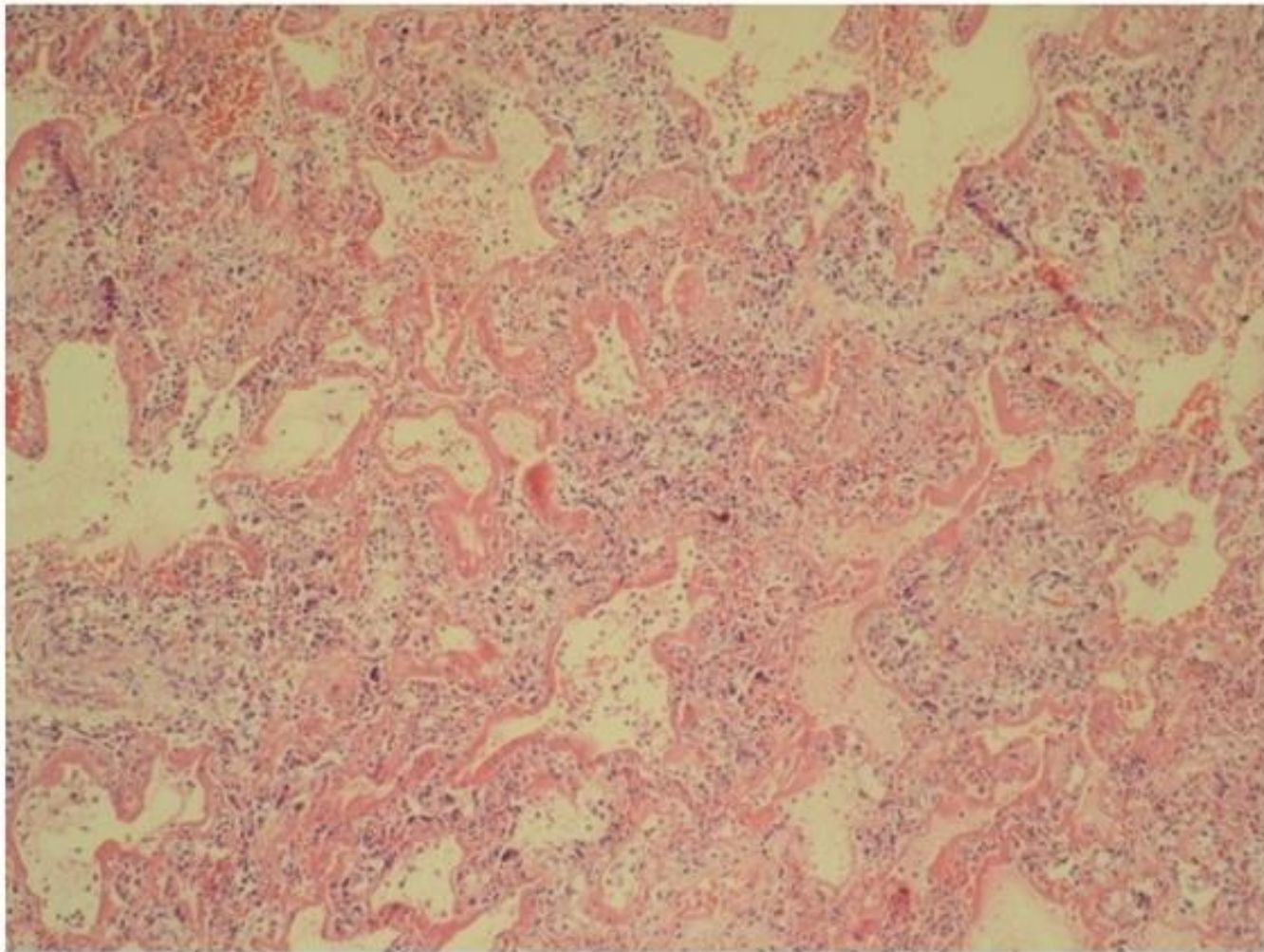
Πολλαπλασιαστική φάση

- ▶ 1-3 εβδομάδες
- ▶ Πολλαπλασιασμός των επιθηλιακών κυττάρων-πνευμονοκυττάρων II (τα οποία θα διαφοροποιηθούν σε I)
- ▶ Μακροφάγα που φαγοκυτταρώνουν τα κυτταρικά υπολείμματα

Διάχυτη κυψελιδική βλάβη

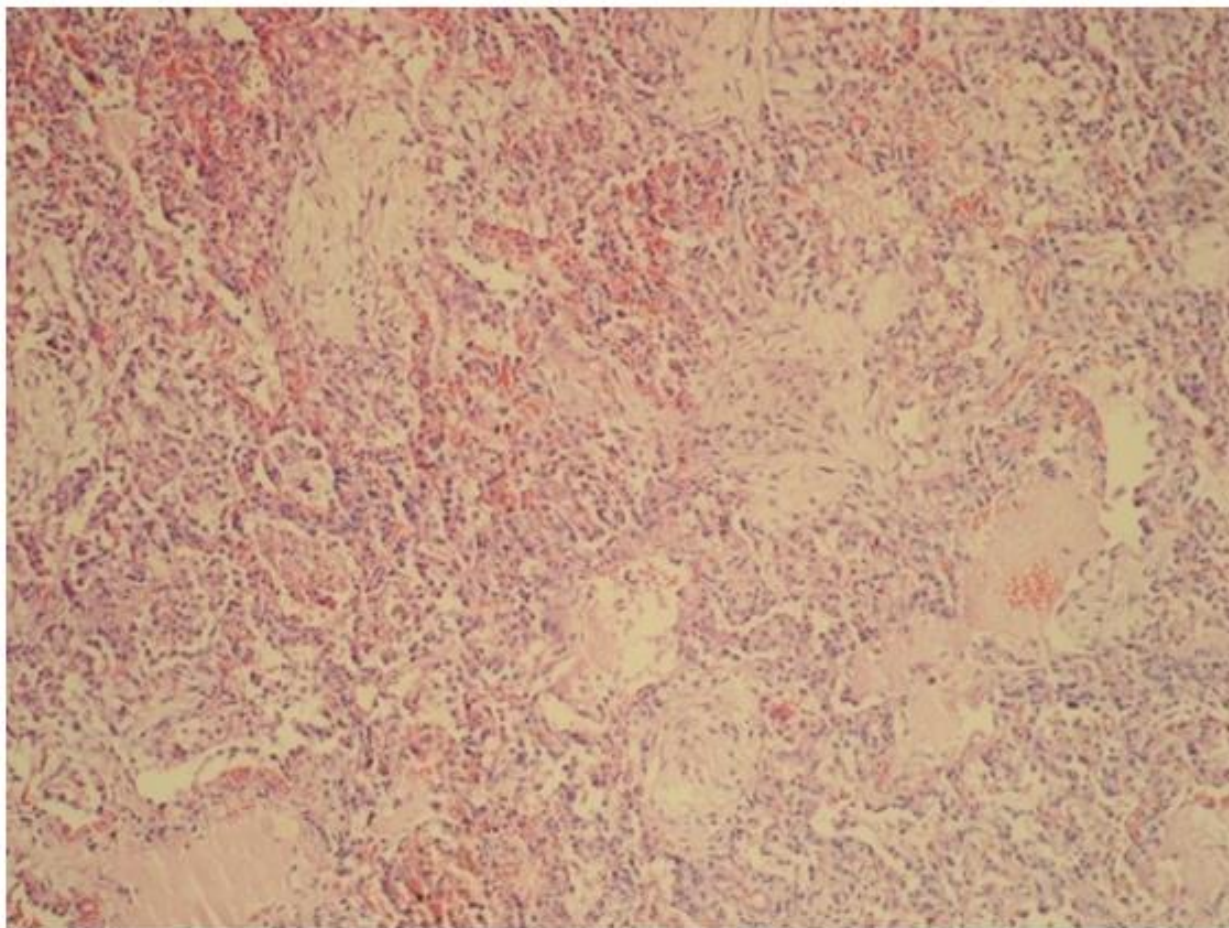
Αποδρομή

- ▶ Εφόσον ο ασθενής επιζήσει του επεισοδίου η βλάβη μπορεί να αποδράμει με ελάχιστα ιστολογικά ευρήματα ή να εγκαταλείψει σημαντική ίνωση
- ▶ Σπάνια σε νεκροτομές για ευνόητους λόγους



Επικρατεί η υαλίνη μεμβράνη, H&E, $\times 100$.

Nur Urer H, Ersov G, Yilmazbavhan ED. Diffuse alveolar damage of the lungs in forensic autopsies: assessment of histopathological stages and causes of death. Scientific World Journal. 2012;2012:657316.



Οργανωμένη ίνωση εντός των κυψελίδων,
H&E, $\times 100$.

Nur Urer H, Ersov G, Yilmazbavhan ED. Diffuse alveolar damage of the lungs in forensic autopsies: assessment of histopathological stages and causes of death. Scientific World Journal. 2012;2012:657316.

Ιστολογική εξέταση: Καρδιά

- ▶ Έμφραγμα-Ισχαιμική νέκρωση
- ▶ Μυοκαρδίτιδα
- ▶ Λοιμώδης ενδοκαρδίτιδα
- ▶ Σε ΚΑΡΠΑ και χορήγηση ινοτρόπων επίσης μπορεί να υπάρχει εικόνα ισχαιμικής νέκρωσης

Ιστολογική εξέταση: Εγκέφαλος

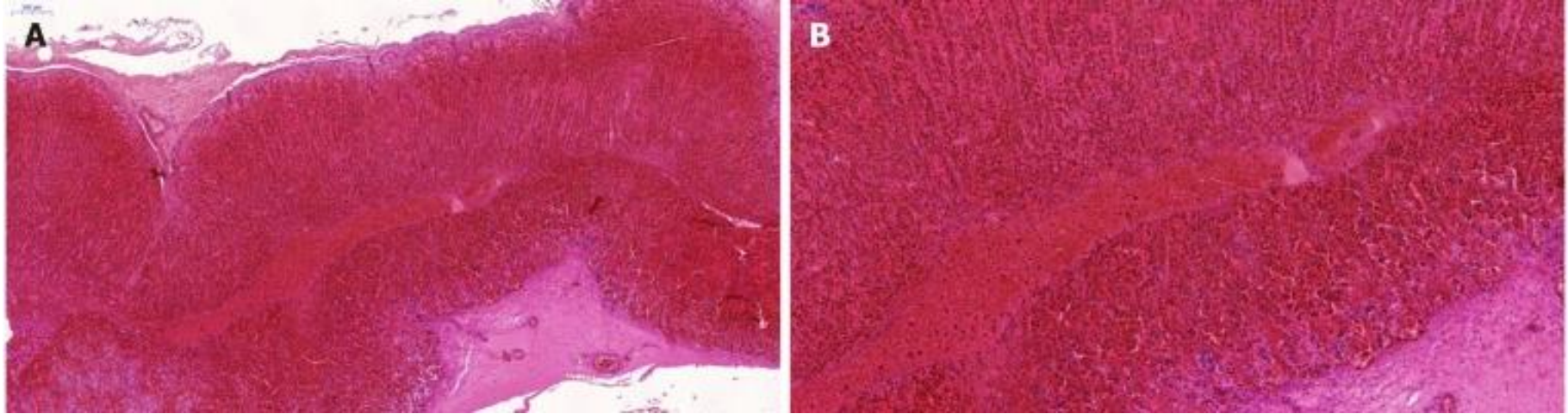
- ▶ Ισχαιμικό έμφρακτο από θρομβοεμβολή
- ▶ Υποξική ισχαιμική εγκεφαλοπάθεια μετά από προσωρινή παύση της οξυγόνωσης και της αιμάτωσης κατά τη διάρκεια κρίσης
- ▶ Αποστημάτια
- ▶ Μικροέμφρακτα από θρομβωτική μικροαγγειοπάθεια
- ▶ Μικροαιμορραγίες της λευκής ουσίας
- ▶ Γλοΐωση: Πολλαπλασιασμός αστροκυττάρων και μικρογλοίας

Ισχαιμική εγκεφαλοπάθεια

- ▶ Οι νευρώνες που έχουν βλαφθεί γίνονται ηωσινοφιλικοί (έντονα κόκκινοι)
- ▶ Οι πυρήνες των νευρώνων συρρικνώνονται
- ▶ Τα αστροκύτταρα διογκώνονται
- ▶ Σε μακρύτερη επιβίωση οι νευρώνες αποδομούνται και απομακρύνονται από μακροφάγα
- ▶ Τελικά, αναπτύσσεται φλοιώδης ατροφία και ίνωση
- ▶ Οι πιο ευαίσθητες περιοχές είναι ο ιππόκαμπος και οι παρεγκεφαλιδικοί πυρήνες

Ιστολογική εξέταση: Επινεφρίδια


- ▶ Εξάλειψη του λίπους και υπερπλασία (λόγω στρες και αυξημένης παραγωγής κατεχολαμινών)
- ▶ Ατροφία (εάν έχει δοθεί παρατεταμένη θεραπεία με στεροειδή)
- ▶ Παρεγχυματικές αιμορραγίες, μικρές ή μεγάλες
- ▶ Αιμορραγίες (σε μηνιγγιτιδόκοκκο)
- ▶ Θρομβώσεις σε μικρά αρτηριόλια

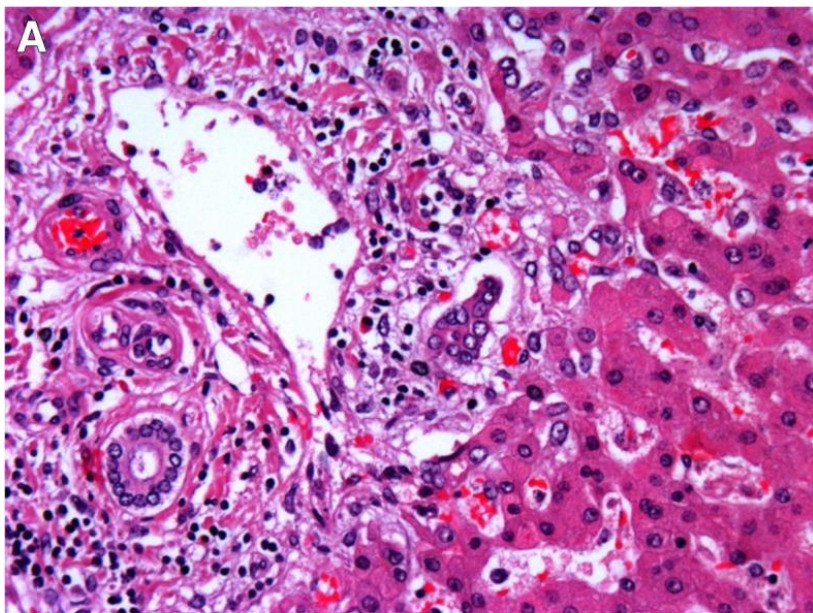


Μαζική αιμορραγία στην φλοιομυελώδη συμβολή (αιματοξυλίνη και ηωσίνη A: 50 × B: 100 ×.)

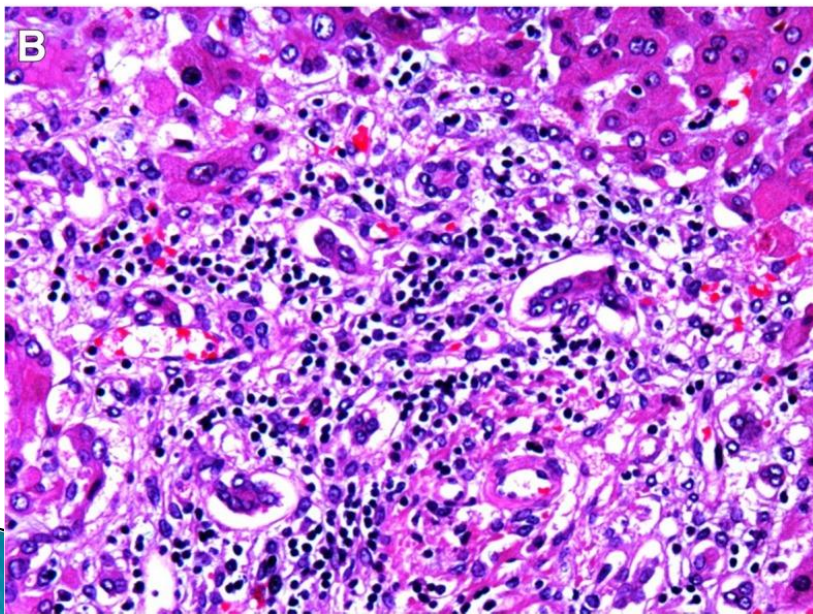
Mularski A, Zaba C. Fatal meningococcal meningitis in a 2-year-old child: A case report. World J Clin Cases 2019 6;7(5):636-641.

Ήπαρ: ιστολογική εξέταση

- ▶ Κεντρολοβιακή νέκρωση
 - ▶ Λιπώδης εκφύλιση
 - ▶ Διάχυτη φλεγμονή (σε λοβία και περιπύλαια)
 - ▶ Χολόσταση εντός των χοληφόρων αγγείων
 - ▶ Χολαγγειίτιδα, χολαγγειολίτιδα (ακόμη και σε απουσία βακτηρίων)
- 




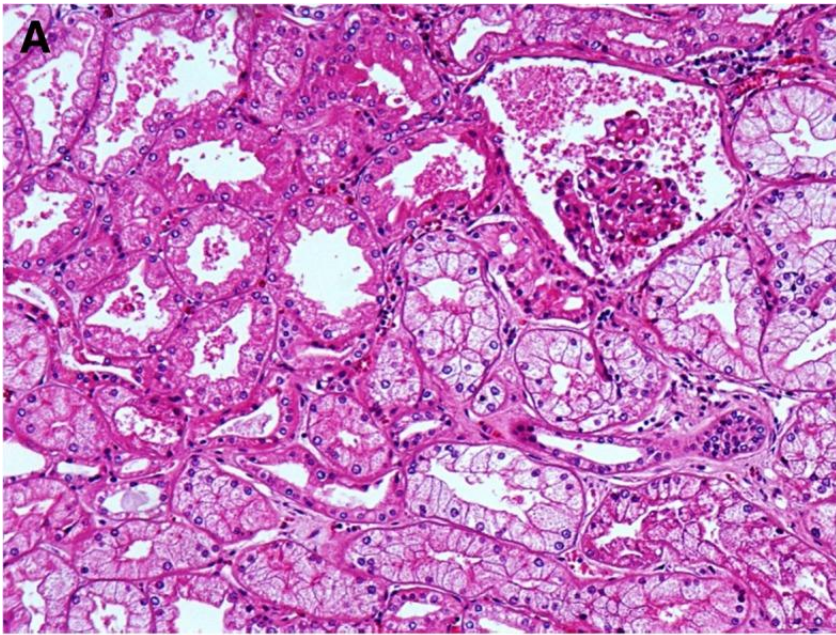
Δείγμα ήπατος από ασθενή με σήψη. a Σημεία περιπύλαιας φλεγμονής. b Σημεία χολαγγειίτιδας



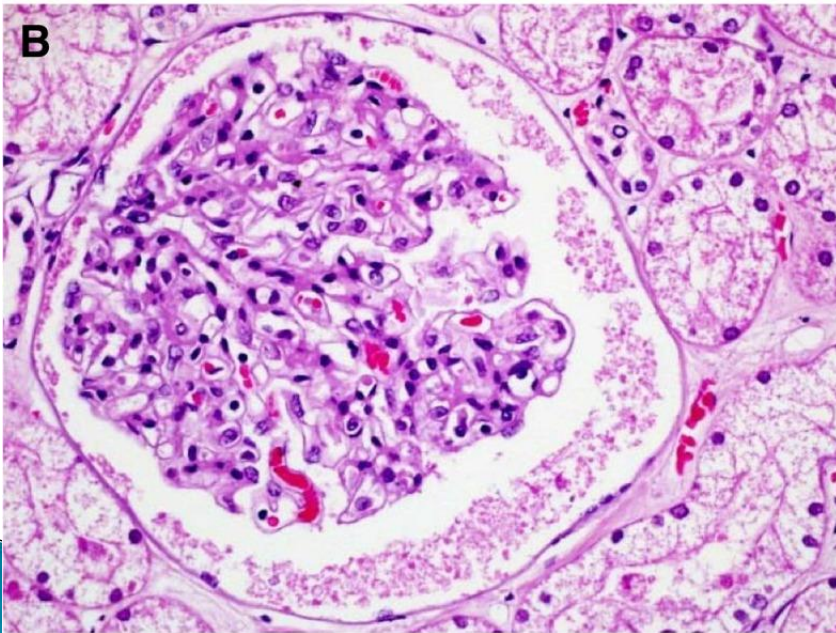
Garofalo AM et al. Histopathological changes of organ dysfunction in sepsis. Intensive Care Med Exp. 2019 Jul 25;7(Suppl 1):45.

Νεφροί: Ιστολογική εξέταση

- ▶ Οξεία σωληναριακή νέκρωση ή βλάβη
 - ▶ Διαμεσο-σωληναριακή νεφροπάθεια (εξοίδηση και διόγκωση των κυττάρων)
 - ▶ Σπειραματονεφρίτιδα
 - ▶ Πυελονεφρίτιδα
 - ▶ Αγγειακή βλάβη
- 



Δείγμα νεφρού από ασθενή με σήψη (μικροσκόπια φωτός, HE, $\times 20$). **a** Glomerular collapse is observed και σημεία οξείας σωληναριακής νέκρωσης. **b** Οίδημα και συμφόρηση των σπειραμάτων και των σωληναρίων.



Garofalo AM et al. Histopathological changes of organ dysfunction in sepsis. Intensive Care Med Exp. 2019 Jul 25;7(Suppl 1):45.

PCR: Αλυσιδωτή αντίδραση πολυμεράσης

- ▶ ΕΝΥ: δειγματοληψία κάτω από το ινιακό οστό
- ▶ Αίμα: διαθωρακική λήψη από την καρδιά
- ▶ Ούρα
- ▶ Ρινικό και φαρυγγικό επίχρισμα
- ▶ Επίχρισμα από δέρμα
- ▶ Εγκέφαλος, πνεύμονες, ήπαρ, σπλην, καρδιά και νεφροί, όσο το δυνατόν πιο άσηπτα

Μεταθανάτια μικροβιολογική εξέταση: Οδηγίες

- ▶ Το συντομότερο δυνατό (όχι άνω των 48 ωρών και εφόσον έχει φυλαχθεί σε ψύξη)
- ▶ Με αποστειρωμένα εργαλεία
- ▶ Πριν την εκσπλάχνωση
- ▶ Πρώτα βιολογικά υγρά, μετά ιστοί
- ▶ Άμεση μεταφορά στο εργαστήριο, σε ειδικό μέσο


Μεταθανάτια μικροβιολογική εξέταση


- ▶ Καλλιέργειες αίματος από καρδιά, περιφερικά, καλλιέργειες σπληνός έχουν αναφερθεί με ευαισθησία 7–69%
- ▶ Το ΕΝΥ λαμβάνεται με οσφυϊκή παρακέντηση–κυρίως σε αιφνίδιο θάνατο νεογνών
- ▶ Πνεύμονες: έχει αναφερθεί επιμόλυνση σε τουλάχιστον 50%

Μεταθανάτια μικροβιολογική εξέταση

- ▶ Μονοκαλλιέργειες είναι ενδεικτικές εν ζωή διασποράς και εφόσον είναι σε συμφωνία με τα υπόλοιπα ευρήματα (π.χ. στρεπτόκοκκοι, πνευμονιόκοκκοι)
- ▶ Πολυμικροβιακή ανάπτυξη, ειδικά οργανισμών όπως αρνητικοί στην κοουγκουλάση σταφυλόκοκκοι και εντερική χλωρίδα είναι ευρήματα ενδεικτικά ιατρογενούς επιμόλυνσης

Μεταθανάτια μικροβιολογική εξέταση

- ▶ Μη ανίχνευση του μικροβίου στο αίμα λόγω χορήγησης αντιβιοτικής αγωγής
 - ▶ Ανίχνευση μικροβίων που έχουν αναπτυχθεί μεταθανάτιως
 - ▶ Ιατρογενής επιμόλυνση (στη νεκροτομή)
 - ▶ Σπανίως βοηθητική και με σαφώς μικρότερη αξιοπιστία από την προθανάτια
- 

- ▶ “Autopsy findings in COVID-19-related deaths”
 - ▶ 1031 άρθρα στο Pubmed εκ των οποίων τα 999 το τελευταίο έτος
- 

Λοίμωξη Covid-19: πνεύμονες

- ▶ Πνεύμονες βαρείς και οιδηματώδεις
- ▶ Διάχυτη κυψελιδική βλάβη σε διάφορα στάδια με σχηματισμό υαλίνης μεμβράνης.
- ▶ Πιθανώς δυσλειτουργία του ενδοθηλίου με αποτέλεσμα την πολυοργανική ανεπάρκεια.
- ▶ Θρόμβοι σε μικρά αγγεία του πνεύμονα παράλληλα με υψηλή συχνότητα εν τω βάθει φλεβικής θρόμβωσης και επακόλουθης πνευμονικής εμβολής

Maiese A, Manetti AC, La Russa R, et al. Autopsy findings in COVID-19-related deaths: a literature review *Forensic Sci Med Pathol.* 2020;1-18.

Λοίμωξη Covid-19: άλλα όργανα

- ▶ Νεφροί: οξεία σωληναριακή νέκρωση, οξεία πνευμονεφρίτιδα, φλοιώδης νέκρωση, μικροθρόμβοι ινικής στο σπείραμα
 - ▶ Ήπαρ: στεάτωση, αποστημάτια
 - ▶ Μυοσίτιδα, ορχίτιδα,
 - ▶ Ισχαιμική εντερίτιδα
 - ▶ Μικροθρόβοι ινικής στο δέρμα
 - ▶ Εγκέφαλος: έμφρακτο, θρόμβοι
-
- ▶ Maiese A, Manetti AC, La Russa R, et al. Autopsy findings in COVID-19-related deaths: a literature review *Forensic Sci Med Pathol.* 2020;1-18

Λοίμωξη Covid-19: καρδιά

- ▶ Μελέτη 277 δημοσιευμένων περιπτώσεων
- ▶ Σπανίως μυοκαρδίτιδα (<2%).
- ▶ Θρόμβωση σε μικρά ή μεγάλα αγγεία, φλεγμονή ή μεγακαρυοκύτταρα σε 47.8% των περιπτώσεων.

- ▶ Halushka MK, Vander Heide RS. Myocarditis is rare in COVID-19 autopsies: cardiovascular findings across 277 postmortem examinations. *Cardiovasc Pathol.* 2021;50:107300.

Με ή από COVID-19;

- 0: COVID-19 είναι τυχαίο εύρημα, δεν έπαιξε ρόλο στον θάνατο του ατόμου
- 1: Ο ρόλος της COVID-19 δεν μπορεί να αποκλεισθεί, αν και υπάρχει εναλλακτική αιτία θανάτου
- 2: COVID-19 πιθανώς συνέβαλλε στο θάνατο, μαζί με άλλους παράγοντες που είχαν πρωτεύοντα ρόλο.
- 3: COVID-19 είναι η κύρια αιτία θανάτου.
- U (μη σαφές), όταν δεν υπάρχουν επαρκή στοιχεία από εξετάσεις ή παρά τις εξετάσεις ο ρόλος της COVID-19 παραμένει ασαφής.

Giorgetti A, Oraziotti V, Busardò FP, Pirani F, Giorgetti R. Died with or Died of? Development and Testing of a SARS CoV-2 Significance Score to Assess the Role of COVID-19 in the Deaths of Affected Patients. *Diagnostics (Basel)*. 2021;11(2):190.

Ε. ΠΑΡΑΤΗΡΗΣΕΙΣ:

1. Η κλινική εικόνα του ασθενούς, τα εργαστηριακά ευρήματα εν ζωή, καθώς και τα ευρήματα από τη μακροσκοπική και ιστολογική εξέταση των πνευμόνων, του ήπατος και των νεφρών καταδεικνύουν συστηματική φλεγμονώδη αντίδραση (SIRS)-σηψαιμία. Σύμφωνα με τα αποτελέσματα της καλλιέργειας αίματος που ελήφθη όσο το άτομο ήταν εν ζωή παθογόνο μικρόβιο ήταν ο στρεπτόκοκκος της πνευμονίας.
2. Αξιοσημείωτο είναι το γεγονός ότι το άτομο παρουσίαζε αλλοιώσεις χρονίζουσας μυοκαρδίτιδας (φλεγμονή του μυοκαρδίου). Η έναρξη της εν λόγω φλεγμονής εκτιμάται προ εβδομάδων. Η μυοκαρδίτιδα οφείλεται συνήθως σε ιογενή λοίμωξη και η αρχική συμπτωματολογία μπορεί να περιλαμβάνει εμπύρετο, συμπτώματα παρεμφερή με ιογενούς λοίμωξης του αναπνευστικού, φαρυγγίτιδα, αμυγδαλίτιδα, και αρθραλγία. Εν συνεχεία μπορεί να εγκατασταθεί κόπωση, αδυναμία και δύσπνοια οφειλόμενα σε καρδιακή ανεπάρκεια, αν και σε αρκετές περιπτώσεις, το πρώτο σύμπτωμα είναι ο αιφνίδιος θάνατος του ατόμου λόγω σοβαρών καρδιακών αρρυθμιών. Η λοίμωξη του αναπνευστικού δεν προκύπτει να συνδέεται με την εν λόγω κατάσταση, ωστόσο η επέλευση του θανάτου πιθανότατα επιταχύνθηκε λόγω της υποκείμενης παθολογίας της καρδιάς.
3. Κατά τη μακροσκοπική και ιστολογική εξέταση του σπληνός διαπιστώθηκε υποπλασία αυτού. Η υποπλασία του σπληνός έχει ως αποτέλεσμα τη διαταραγμένη άμυνα του οργανισμού κυρίως απέναντι σε βακτήρια με κάψα, όπως είναι ο στρεπτόκοκκος της πνευμονίας. Το γεγονός αυτό ερμηνεύει και τη ραγδαία και θανατηφόρο εξέλιξη της λοίμωξης. Η υποπλασία του σπληνός είναι συνήθως επίκτητη και μπορεί να οφείλεται σε νοσήματα όπως η κοιλιοκάκη, η δρεπανοκυτταρική αναιμία, φλεγμονώδεις νόσοι του εντέρου, αυτοάνοσα νοσήματα (ρευματοειδής αρθρίτιδα και συστηματικός ερυθματώδης λύκος) κ.α. Απουσία ιατρικού σχετικού ιστορικού, δεν μπορεί να αποκλεισθεί και το ενδεχόμενο συγγενούς υποπλασίας του σπληνός.

Ε. ΑΙΤΙΑ ΘΑΝΑΤΟΥ: Ο θάνατος του [redacted] επήλθε συνεπεία σηψαιμίας από στρεπτόκοκκο (*Streptococcus pneumoniae*).
Η Ιατροδικαστής

Συμπέρασμα

- ▶ Η διαπίστωση της αιτίας και η διερεύνηση των συνθηκών θανάτου στον βαρέως πάσχοντα είναι μια περίπλοκη διαδικασία που απαιτεί τον συνδυασμό προθανατίων και μεταθανατίων ευρημάτων.
 - ▶ Ευχαριστώ!
- 