

ΠΡΟΓΡΑΜΜΑ
ΜΕΤΑΠΤΥΧΙΑΚΩΝ ΣΠΟΥΔΩΝ
«ΛΟΙΜΩΞΙΟΛΟΓΙΑ» 2019-2021

Δ. Καββαθά
Παθολόγος- Λοιμωξιολόγος
Διευθύντρια ΕΣΥ
ΔΠΠΚ
ΠΓΝΑ ΑΤΤΙΚΟΝ

- *Ενότητα 3:*
Λοιμώξεις σε ειδικούς πληθυσμούς

Δευτέρα 11/1/2021

18:45- 19:45

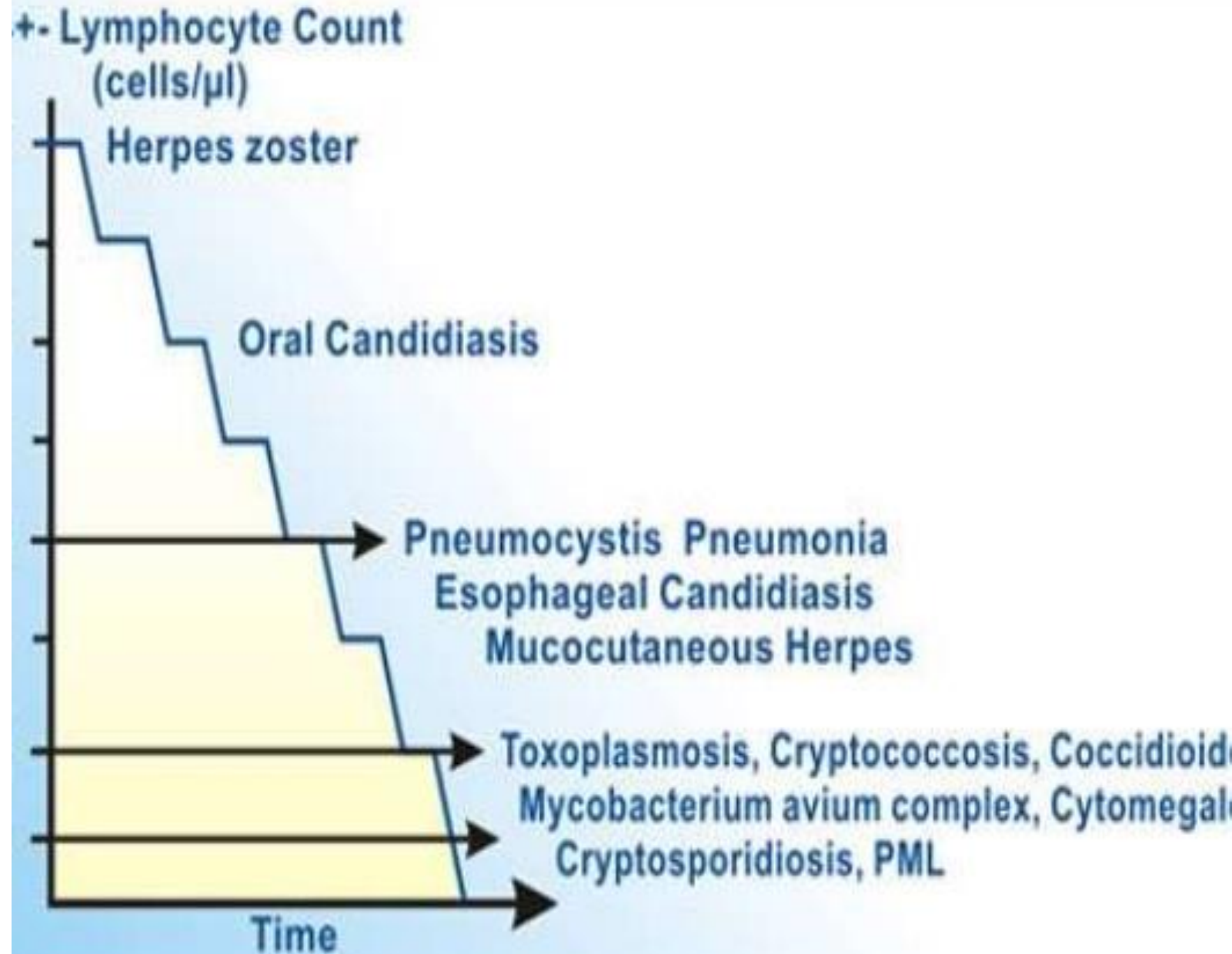
Καιροσκοπικές λοιμώξεις σε HIV+ ασθενείς

Classification System of HIV Infection

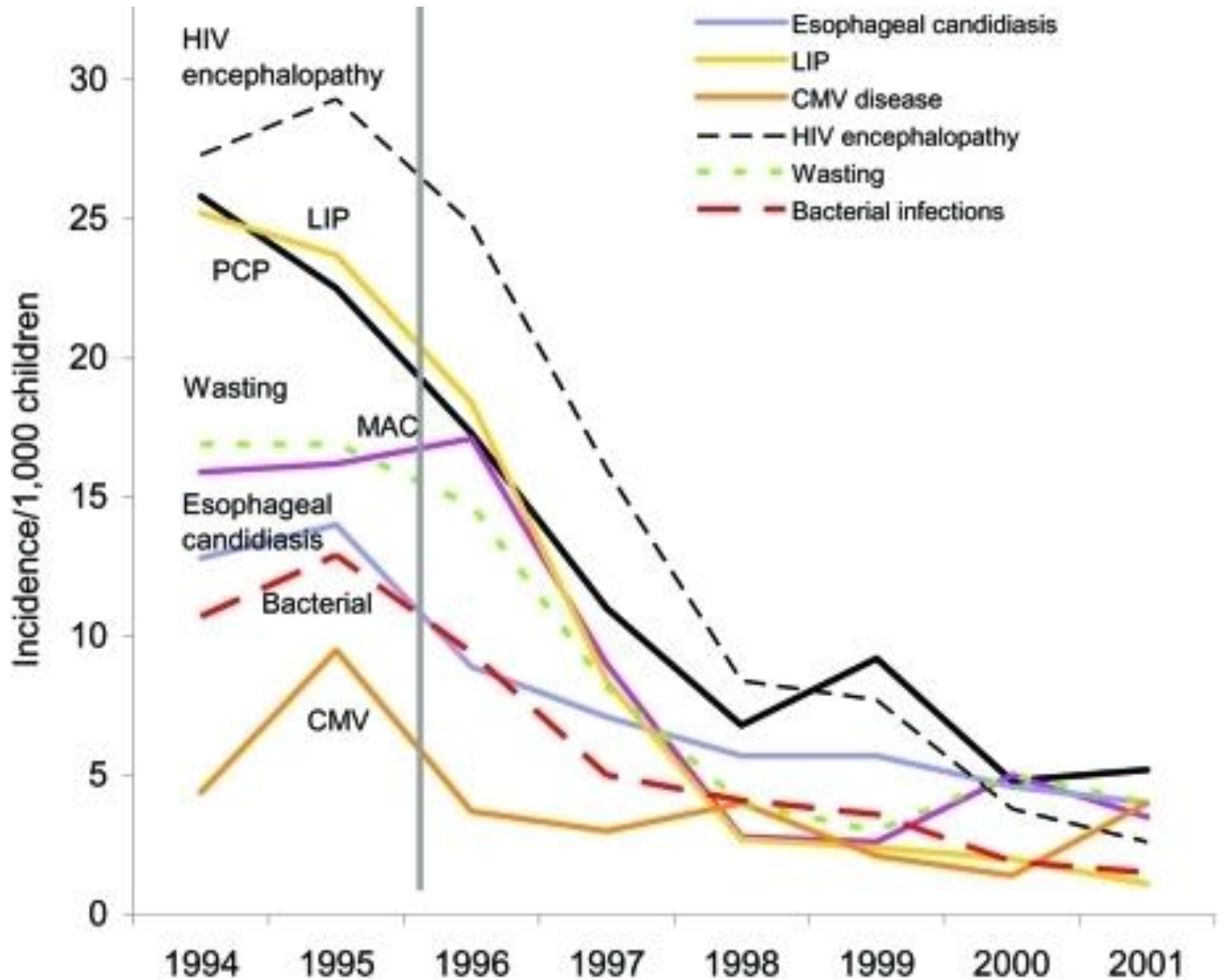
Clinical Categories			
CD4+T-cell categories	A Asymptomatic, acute HIV	B Symptomatic, not A or C	C AIDS-indicator conditions
1. $\geq 500/\mu\text{L}$	A1	B1	C1
2. 200-499/ μL	A2	B2	C2
3. $<200/\mu\text{L}$ AIDS indicator -Tcell count	A3	B3	C3

Καιροσκοπικές λοιμώξεις στην HIV λοίμωξη

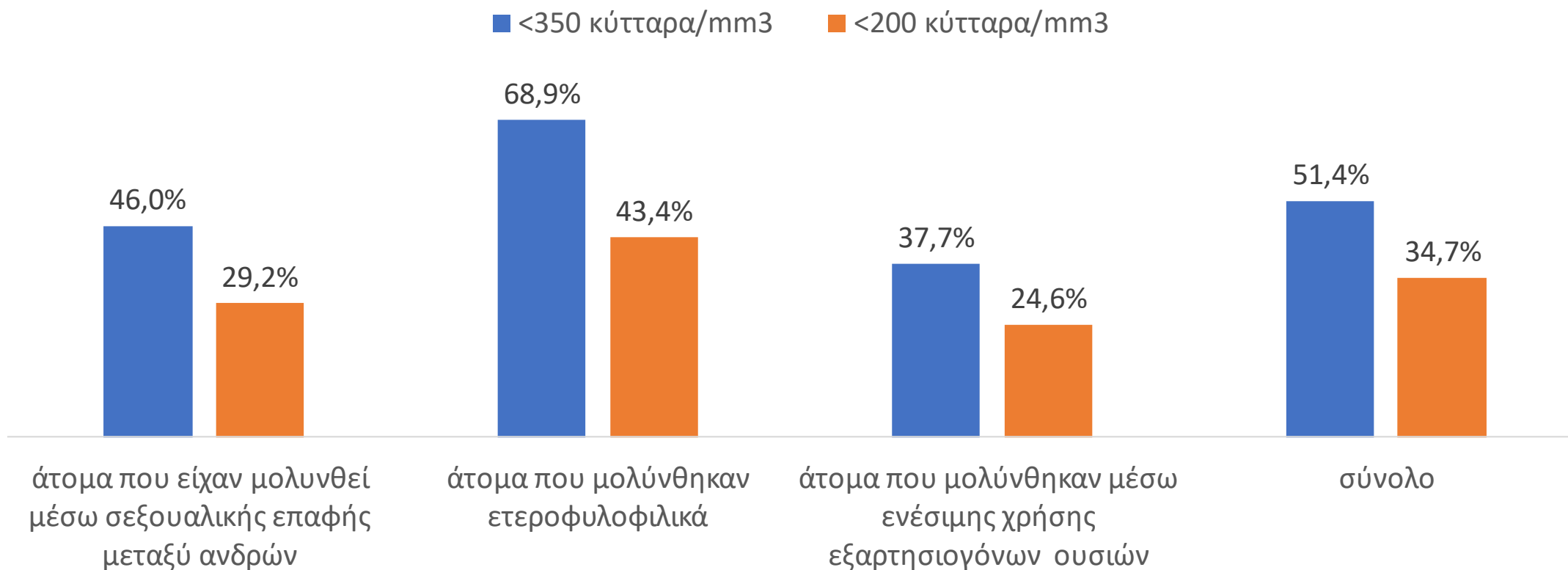
Λοιμώξεις που
εμφανίζονται
συχνότερα ή είναι
σοβαρότερες λόγω της
ανοσοκαταστολής



- Μείωση των κλινικών συνδρόμων που χαρακτηρίζουν το AIDS με την χορήγηση ART



2018 - Καθυστερημένη διάγνωση

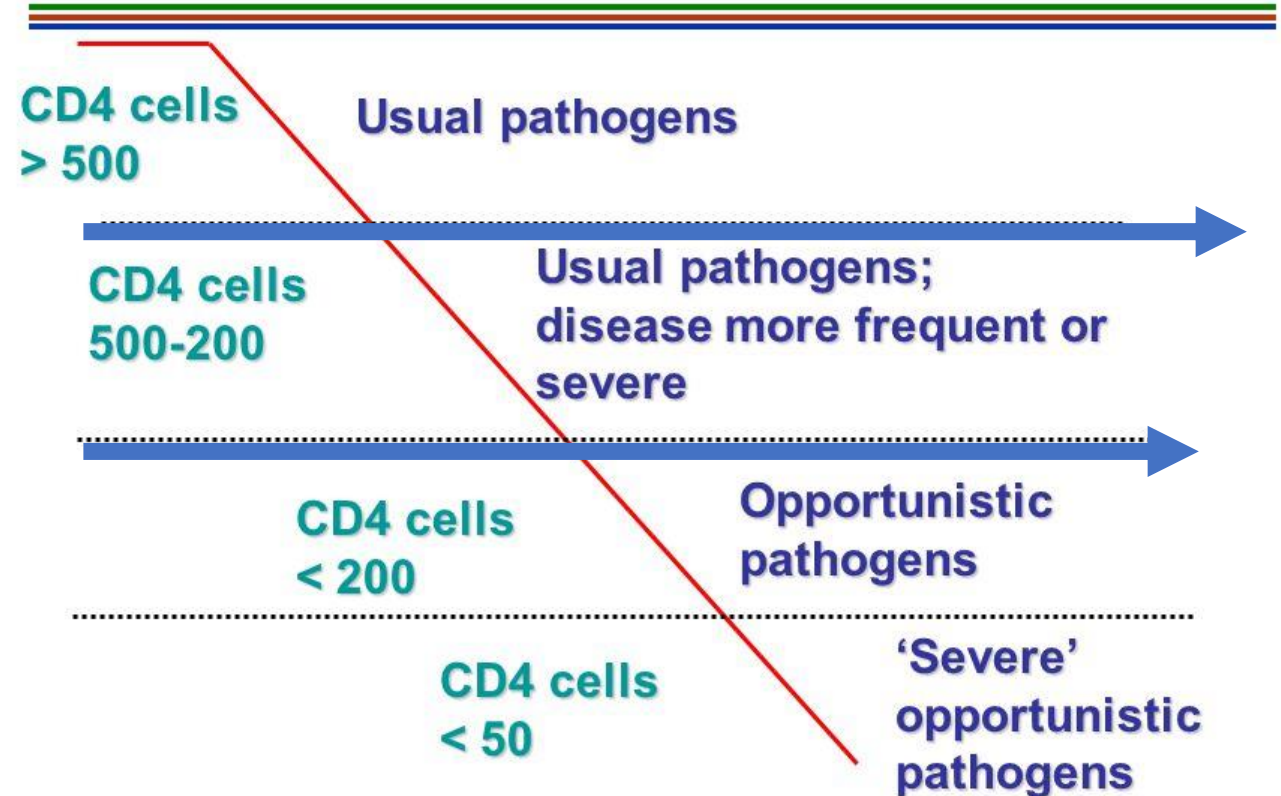


90 (13,1%) άτομα είχαν ήδη εμφανίσει ή ανέπτυξαν κλινικά AIDS εντός 2018

Προσαρμογή από «Επιδημιολογική Επιτήρηση της HIV/AIDS λοίμωξης στην Ελλάδα τεύχος 33, Δεκέμβριος 2018»

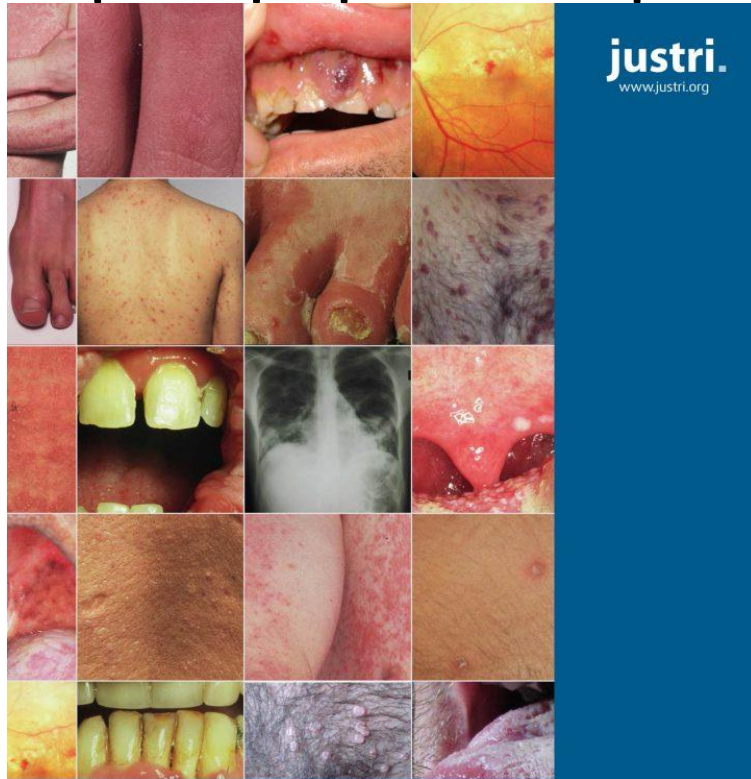

Relation Between CD4 Count and Types of Pathogens



Αναμενόμενες
κλινικές εικόνες
αναλόγως των
CD4

Σύνδρομα που υποδεικνύουν τον HIV πριν την εμφάνιση AIDS



S'agit-il d'une infection à VIH?

Un guide pour poser un diagnostic précoce d'une infection à VIH

HIV indicator conditions	N	%
Unexplained loss of weight	25	31.3
Herpes zoster	8	10
Thrombocytopenia/leukopenia	8	10
Candidiasis (oral or oesophageal)	8	10
Community acquired pneumonia	7	8.8
Fevers/night sweats	6	7.5
Viral hepatitis	6	7.5
Diarrhoea	5	6.3
Lymphadenopathy	4	5
Mononucleosis like illness/sero-conversion illness	3	3.8
Sexually transmitted infection	3	3.8
Psoriasis/seborrhoeic dermatitis	2	2.5
Peripheral neuropathy	2	2.5
Cervical dysplasia	1	1.3

Καταστά-
σεις που
χαρακτη-
ρίζουν το
AIDS
MMR 1992

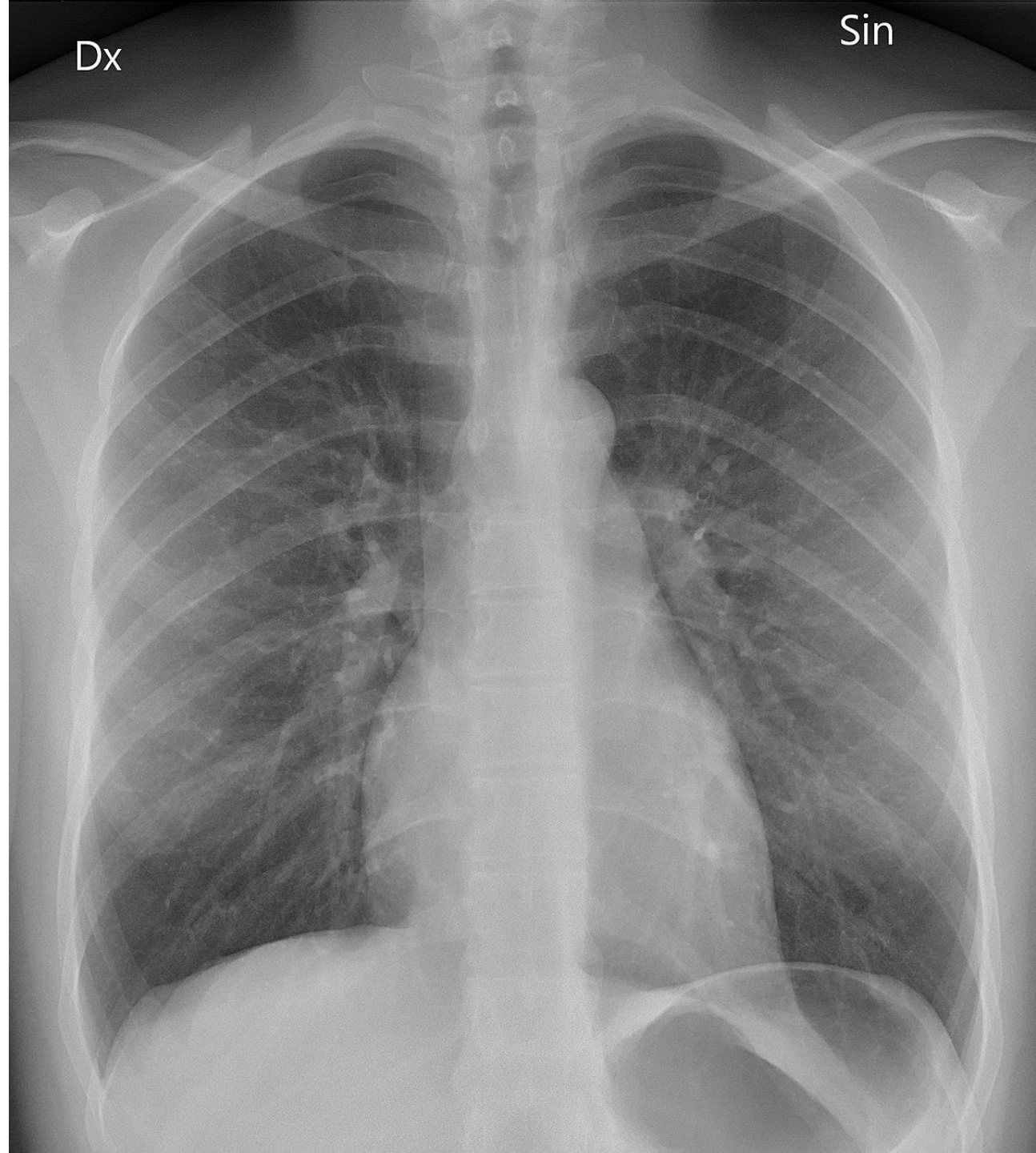
- Candidiasis of the esophagus, bronchi, trachea, or lungs [(but NOT the mouth (thrush))]
- Cervical cancer, invasive
- Coccidioidomycosis, disseminated or extrapulmonary
- Cryptococcosis, extrapulmonary
- Cryptosporidiosis, chronic intestinal (greater than one month's duration)
- Cytomegalovirus disease (other than liver, spleen, or nodes)
- Cytomegalovirus retinitis (with loss of vision)
- Encephalopathy, HIV related
- Herpes simplex: chronic ulcer(s) (more than 1 month in duration); or bronchitis, pneumonitis, or esophagitis
- Histoplasmosis, disseminated or extrapulmonary
- Isosporiasis, chronic intestinal (more than 1 month in duration)
- Kaposi sarcoma
- Lymphoma, Burkitt's (or equivalent term)
- Lymphoma, immunoblastic (or equivalent term)
- Lymphoma, primary, of brain
- Mycobacterium avium complex or M kansasii, disseminated or extrapulmonary
- Mycobacterium tuberculosis, any site (pulmonary or extrapulmonary)
- Mycobacterium, other species or unidentified species, disseminated or extrapulmonary
- Pneumocystis jiroveci pneumonia
- Pneumonia, recurrent
- Progressive multifocal leukoencephalopathy
- Salmonella septicemia, recurrent
- Toxoplasmosis of brain
- Wasting syndrome due to HIV

Παραπομπή από πνευμονολογική κλινική

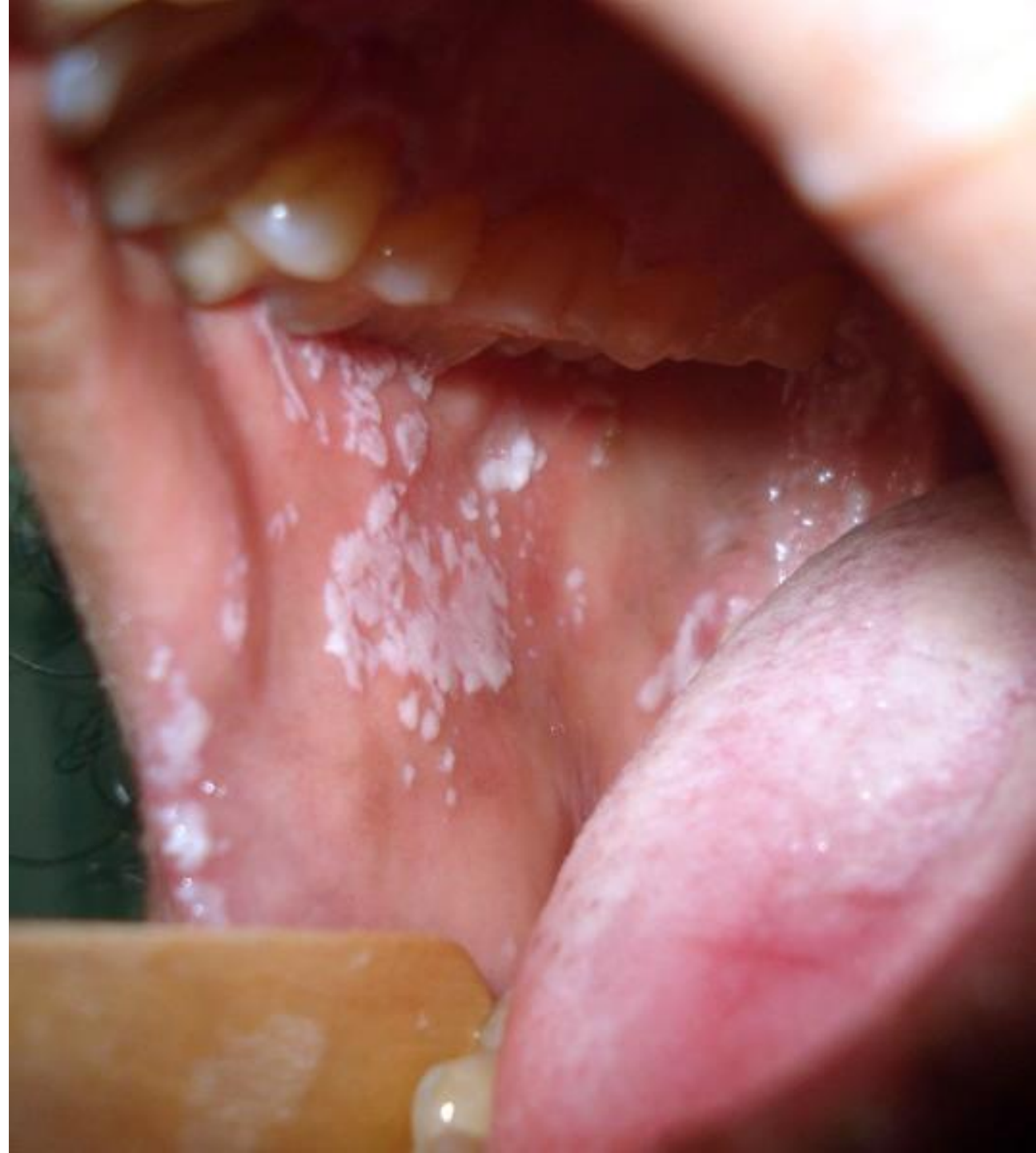- Άνδρας 35 ετών , καπνιστής 10 packs/years
- Από έτους συχνές λοιμώξεις αναπνευστικού οι οποίες αποδόθηκαν στο κάπνισμα
- Από 25 ημερών ξηρός βήχας
- Από εβδομάδος προοδευτική δύσπνοια στην προσπάθεια
- Έχει επισκεφθεί ιδιώτη γιατρό ο οποίος διέγνωσε βρογχίτιδα και χορήγησε μοξιφλοξασίνη χωρίς βελτίωση

Εξετάσεις στα επείγοντα

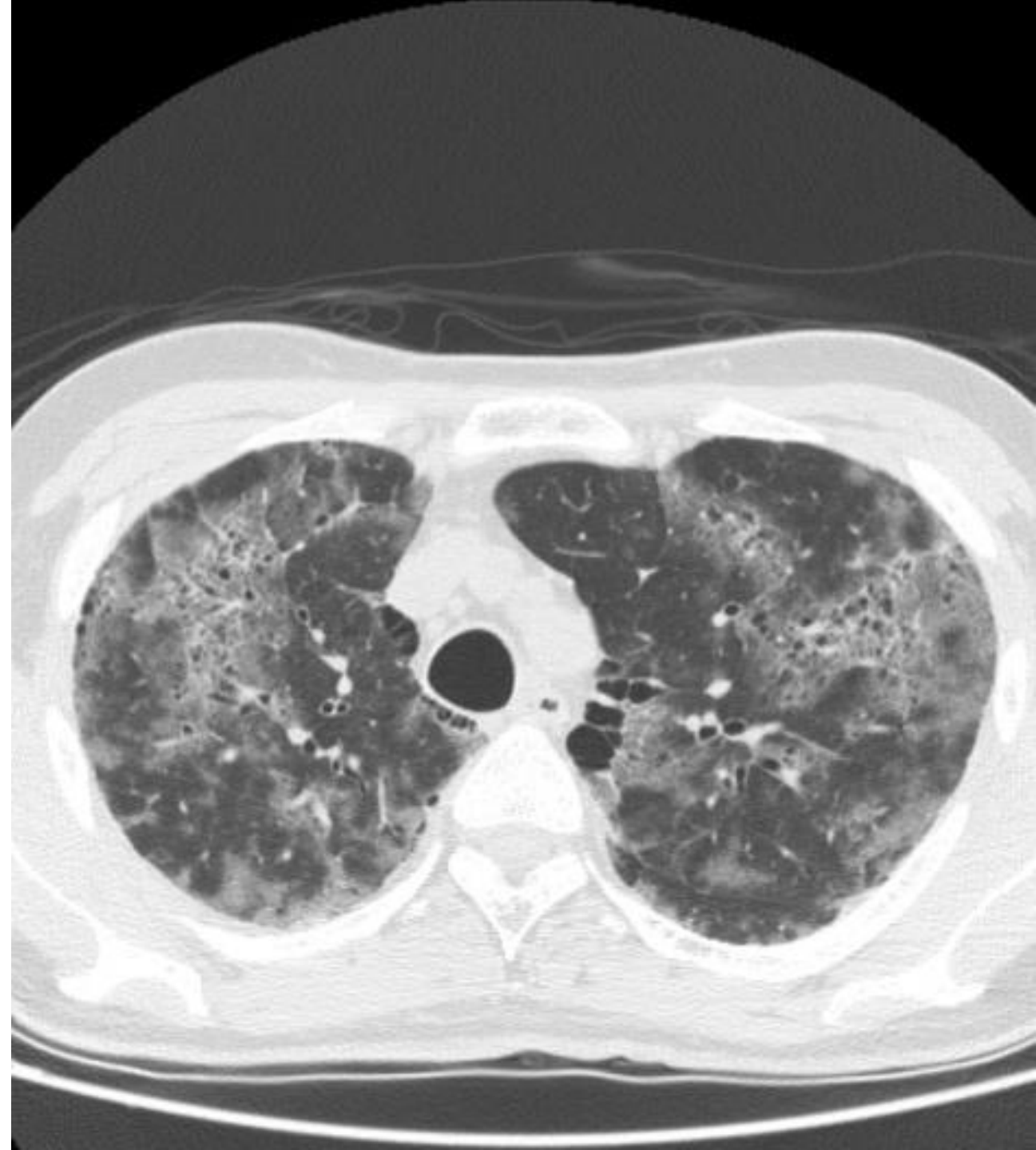- pH 7,40
- PO₂ 69
- PCO₂ 38
- LDH 420 IU/ml
- Λευκά 3200/ml
- Πολύ 85%
- Λέμφο 15%
- Hct 31%
- Hb 10 gr/dl
- Plts 120.000/ml



- Ασθενής απισχνασμένος
- Χωρίς δύσπνοια στην ηρεμία αλλά αναφέρει κόπωση σε μικρή προσπάθεια
- Θερμοκρασία 37,8
- Μόλις ακουστοί μη μουσικοί ρόγχοι στις βάσεις άμφω

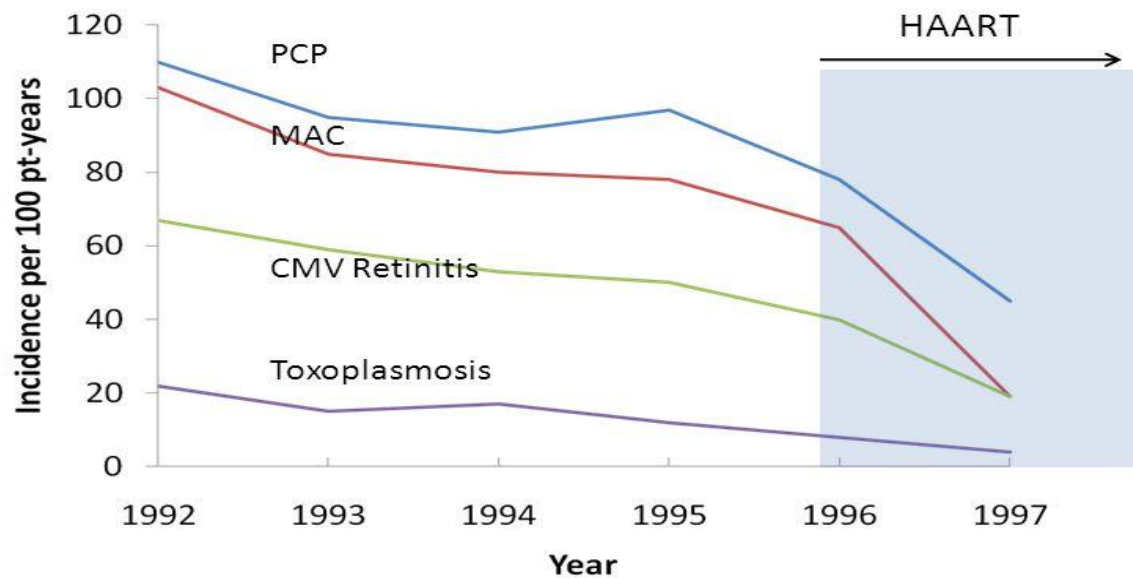


- CT θώρακος : διάχυτα αμφοτερόπλευρα διηθήματα τύπου ground glass
- Έγινε έλεγχο αντισωμάτων έναντι HIV Elisa +,
- Επιβεβαίωση με Western Blott
- CD4 : 25/ml



Pneumocystis jirovecii pneumonia - PCP

Impact of HAART on the Incidence of Opportunistic Infections



- Η PCP παραμένει η πιο συχνή αιτία καιροσκοπικού νοσήματος και στην εποχή της HAART
- Συνήθως εμφανίζεται ως πρώτη εκδήλωση σε ασθενείς που δεν γνωρίζουν την οροθετικότητα τους και δεν παίρνουν θεραπεία
- $CD4 < 200/ml$

Pneumocystis jirovecii

- ✓ Το αίτιο της PCP (*Pneumocystis carinii pneumonia*)
- ✓ Ένας μύκητας
- ✓ Αεριογενής μετάδοση
- ✓ Πρωτογενής λοίμωξη στη παιδική ηλικία
- ✓ Σε πτώση της κυτταρικής ανοσίας ενεργοποίηση λανθάνουσας λοίμωξης ή νέα μετάδοση από άτομο σε άτομο

Εργαστηριακός έλεγχος

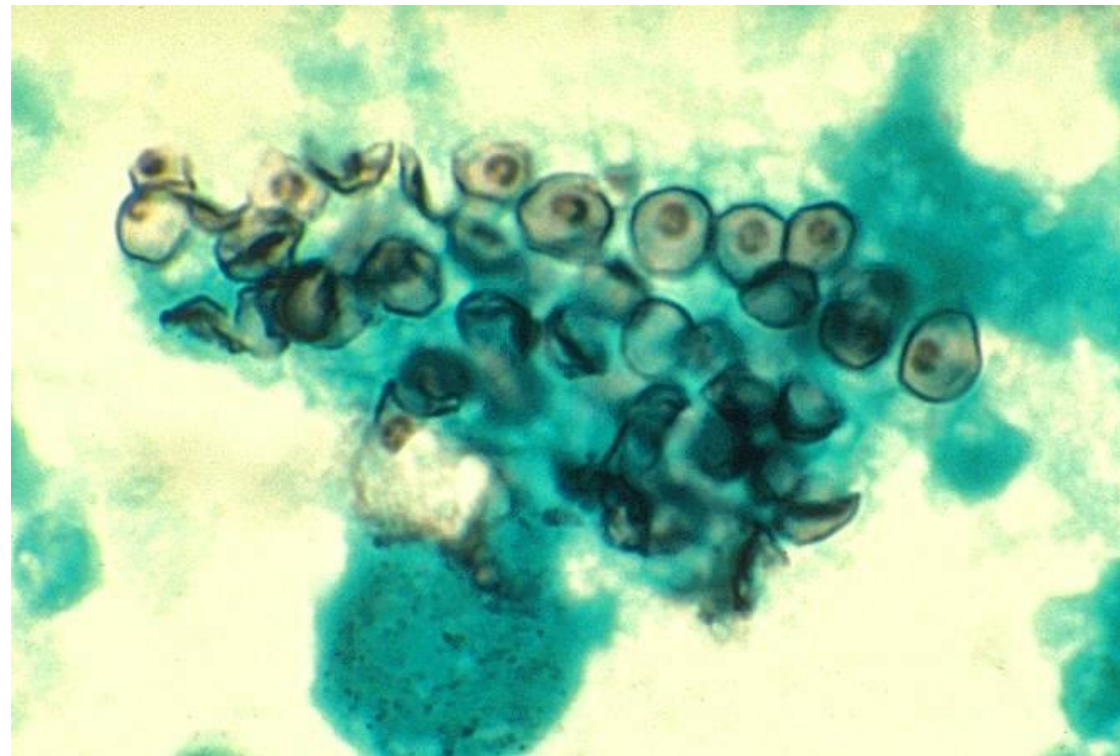
- ✓ Η *Pneumocystis jirovecii* δεν καλλιεργείται
- ✓ Ειδικές χρώσεις σε πτύελα μετά από επαγωγή, BAL, ενδοτραχειακές εκκρίσεις, βιοψία
- ✓ PCR σε ρινοφαρυγγικές εκκρίσεις και στοματικά εκπλύματα

- Χρώσεις για το κυτταρικό τοίχωμα

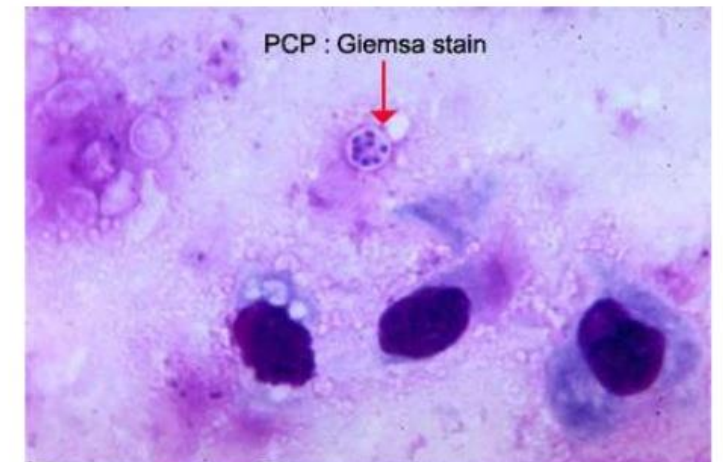
- Gomori- methenamine- silver
- Toluidine blue
- Cresyl violet

Χρώσεις για κύστει και τροφωζώιτες

- Wright- Giemsa
- Diff- Quick

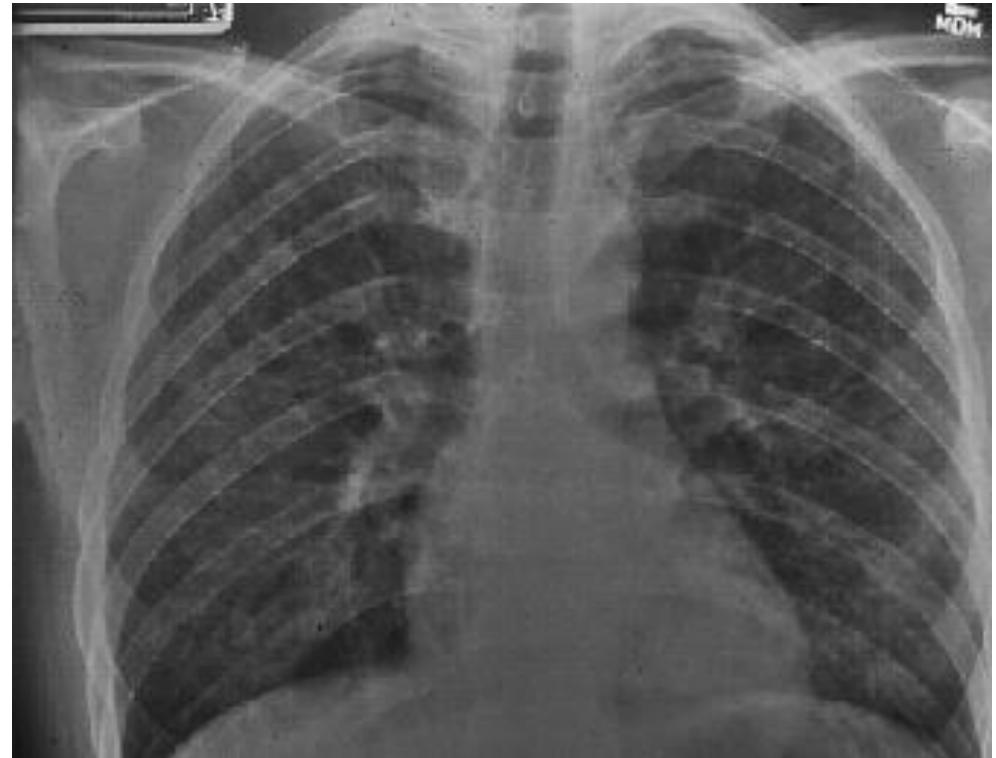


GIEMSA STAINING



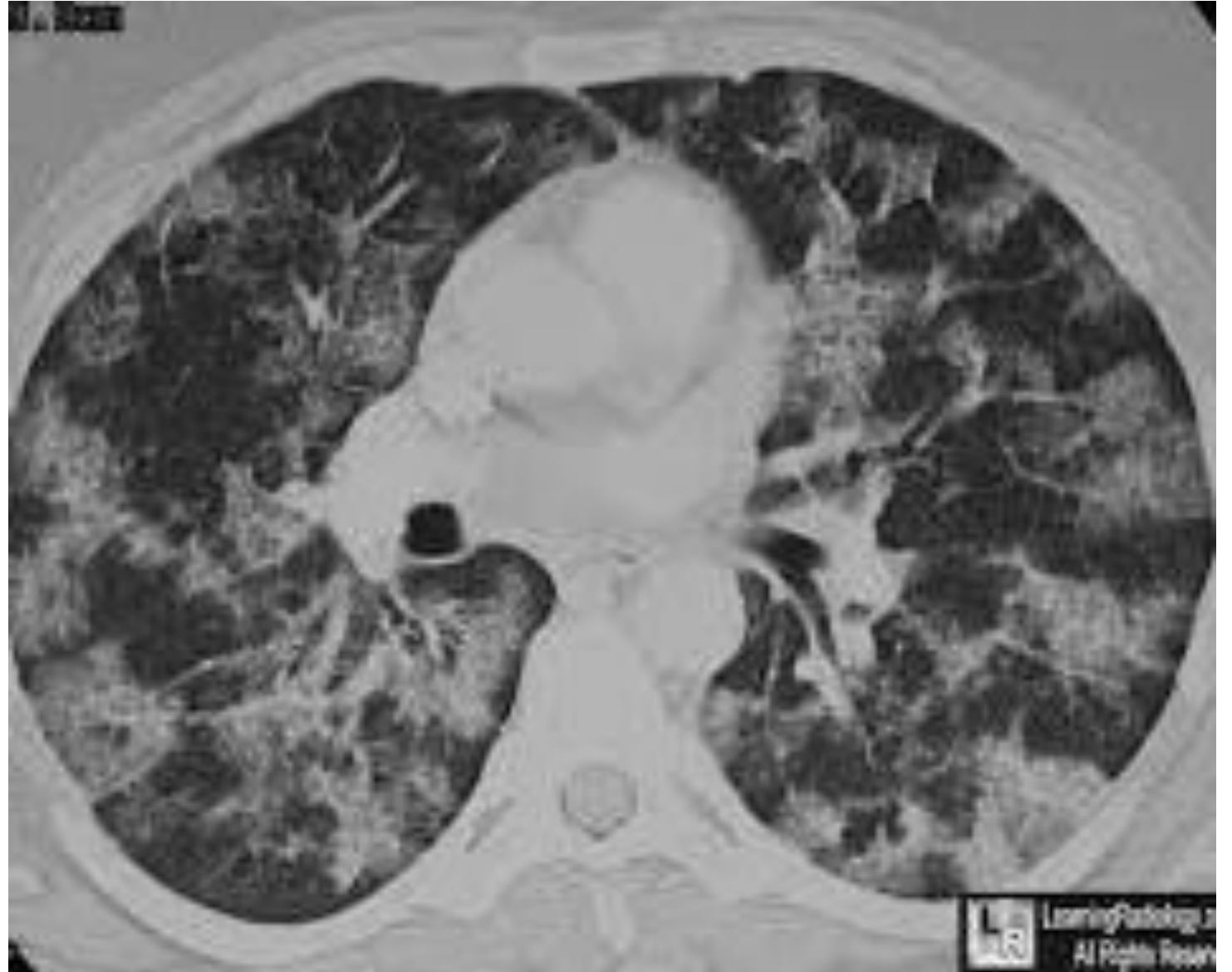Ro θώρακος

- Αρχικά φυσιολογική στο 1/4 των ασθενών
- Διάχυτα αμφοτερόπλευρα διάμεσα ή κυψελιδικά διηθήματα χωρίς αεροβρογχόγραμμα
- Πυκνώσεις
- Όζοι
- Κύστεις
- Πλευριτικές συλλογές



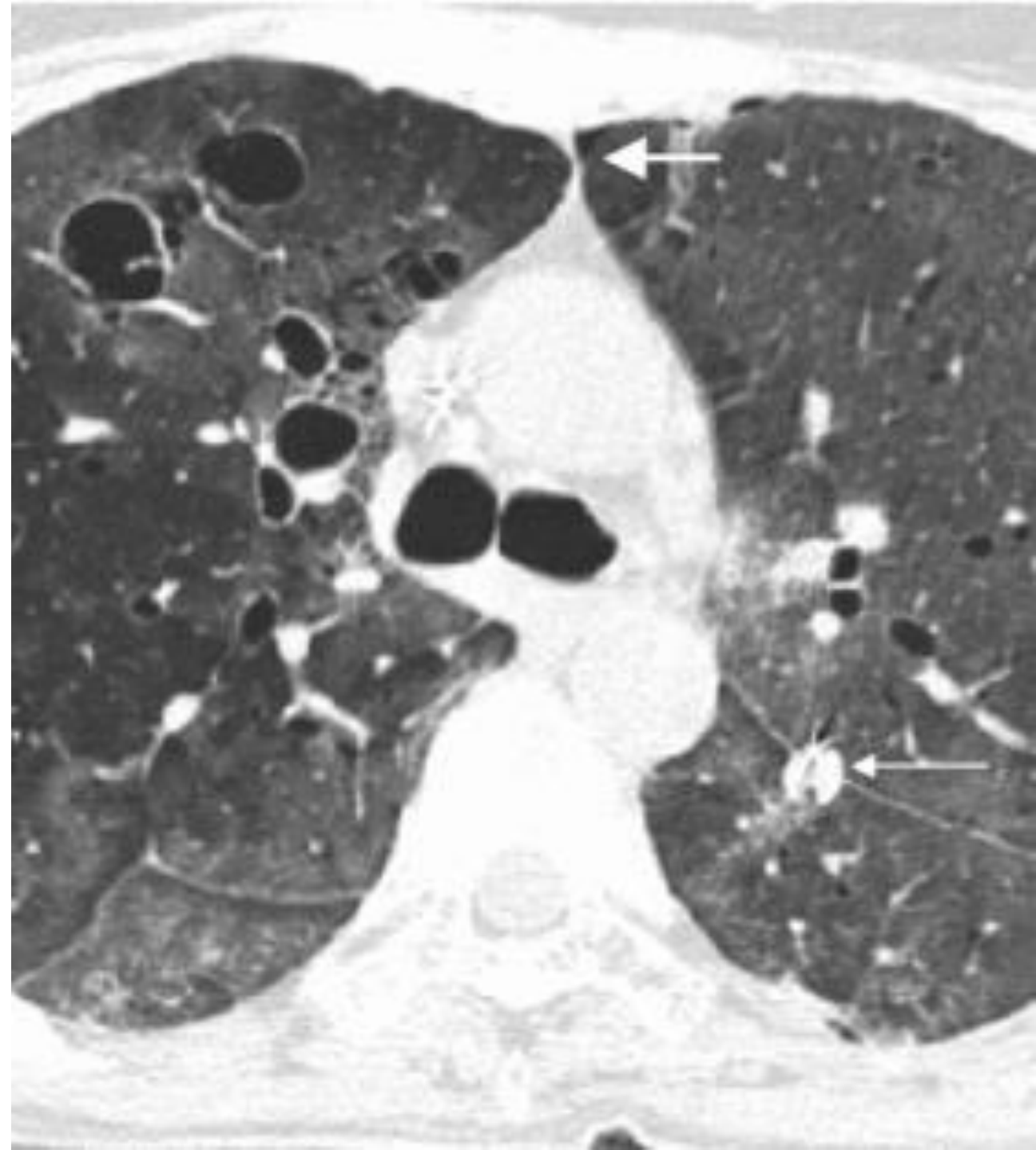
Συμβολή της CT στην
διάγνωση της
πνευμονίας από
Pneumocystis jirovecii
(PCP)

- Ευασθησία 100%
- Ειδικότητα 83,3%
- Θετική προγνωστική αξία 90%
- Αρνητική προγνωστική αξία 100%

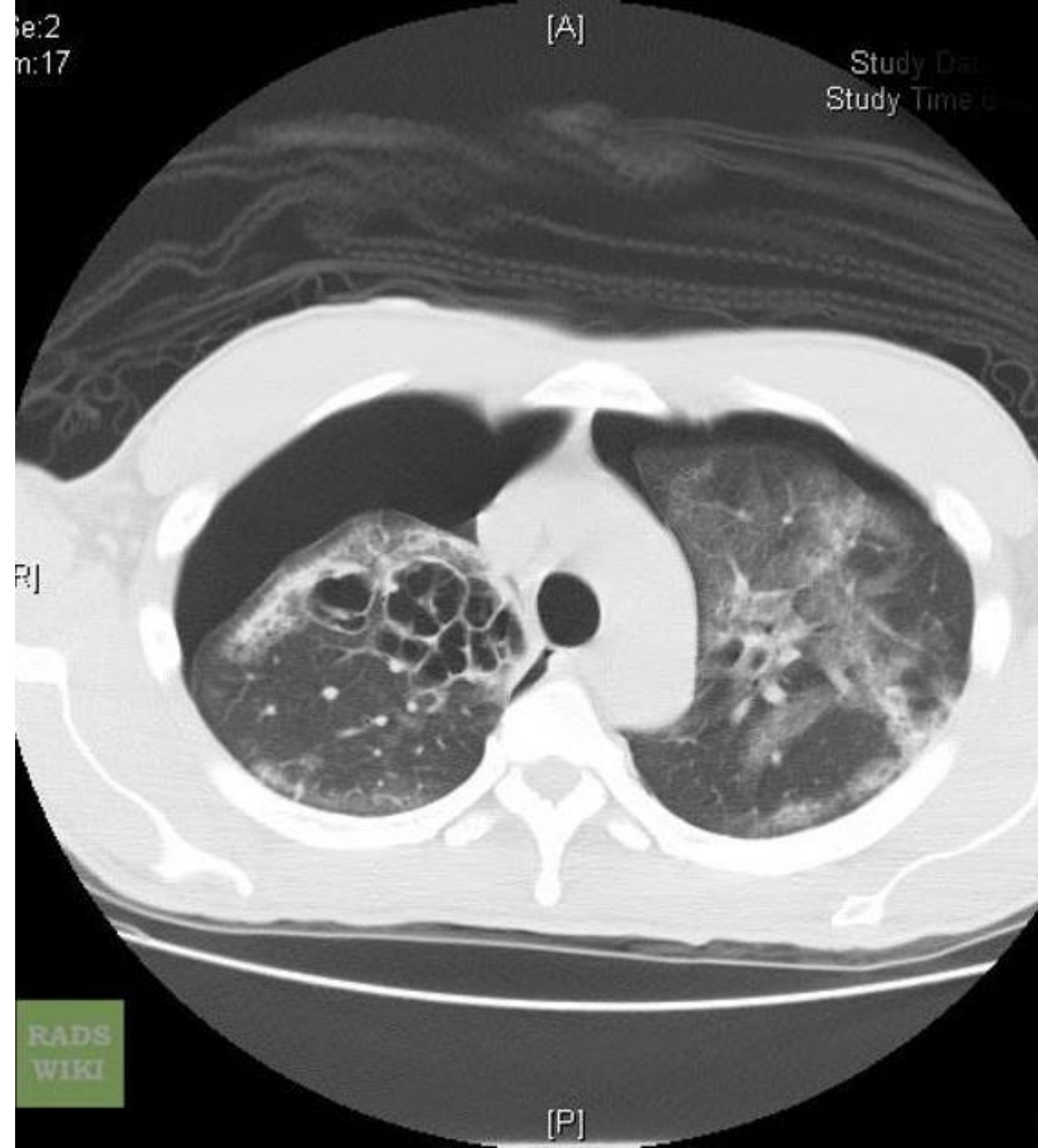


CT θώρακος

- Κυστικές βλάβες
- Οζώδεις σκιάσεις
- Λοβώδεις πυκνώσεις



- Πνευμοθώραξ



Θεραπευτικός αλγόριθμος

Ήπια νόσηση
A-a O₂ < 35
PO₂ > 70 mmHg

- Από του στόματος θεραπεία
- TMF- SMX (TMX 15-20 mg/day)
- TMF-δαψόνη
- Κλινδαμυκίνη- πριμακίνη
- Ατοβακόνη

Θεραπεία
3 εβδομάδων

Μέτρια νόσηση
A-a O₂ > 35 < 45
PO₂ > 60 < 70 mm Hg

- Ενδοφλέβια ή από του στόματος θεραπεία
- TMF- SMX (TMX 15-20 mg/day)
- TMF-δαψόνη
- Κλινδαμυκίνη - πριμακίνη
- Ατοβακόνη μετά την αρχική φάση

Σοβαρή νόσηση
A-a O₂ > 45
PO₂ < 60 mm Hg

- Ενδοφλέβια θεραπεία
- Από του στόματος μετά σταθεροποίηση
- TMF- SMX (TMX 15-20 mg/day)

Στη μέτρια και σοβαρή νόσηση:
προσθήκη πρεδνιζολόνης:
40mg x 2 x 5 ημέρες
40mg x 1x 5 ημέρες
20 mg x 1 για το υπόλοιπο
διάστημα

-
- Γυναίκα 26 ετών από τη Ζάμπια
 - Απίσχυραση, αδυναμία βάρδισης, έμετοι
 - Εμπύρετο από εβδομάδος έως $38,5^{\circ}$, ξηρός βήχας
 - Ρο θώρακος: χωρίς ιδιαίτερα ευρήματα



Πολλαπλές οζώδεις
σκιάσεις

Σημείο tree in bud

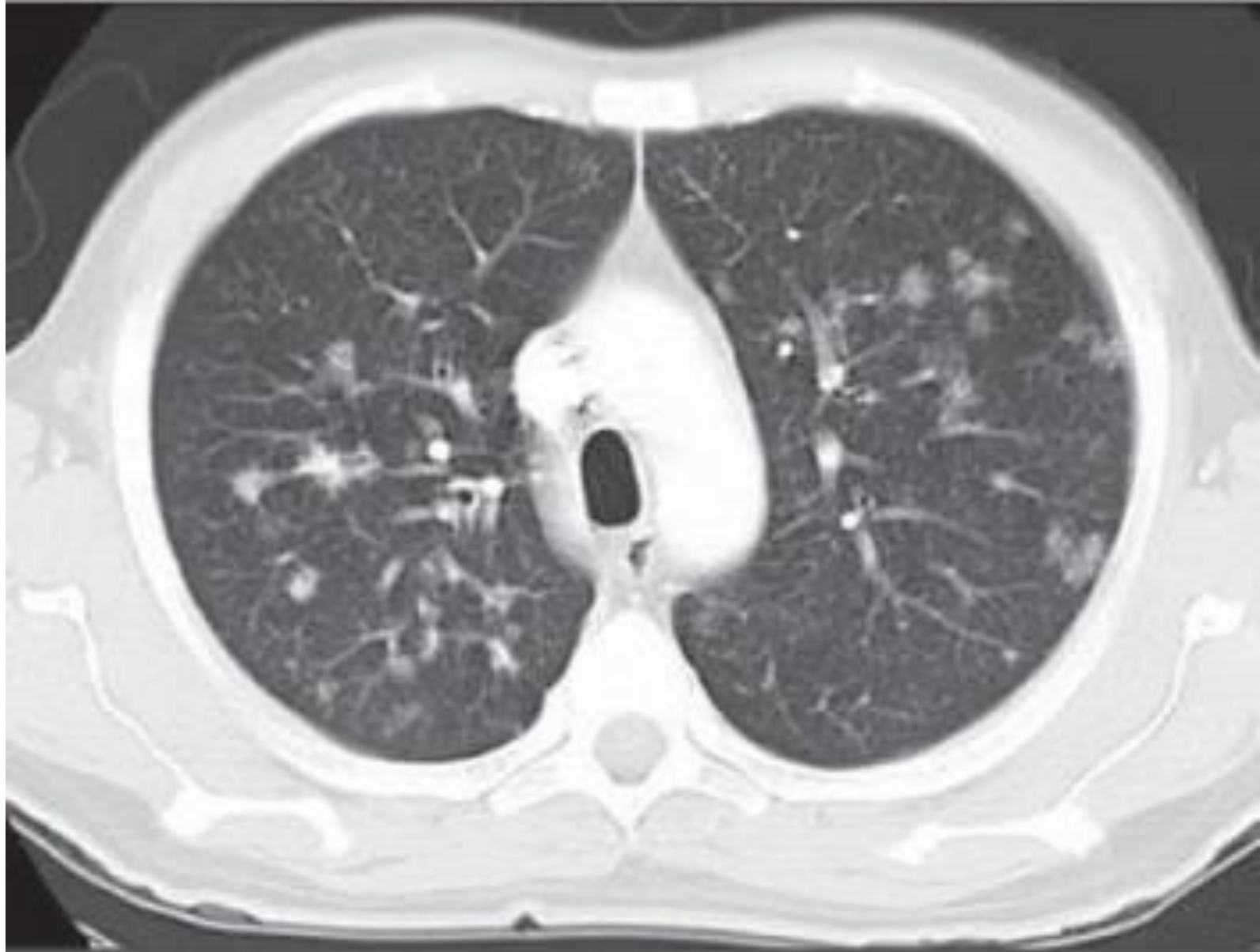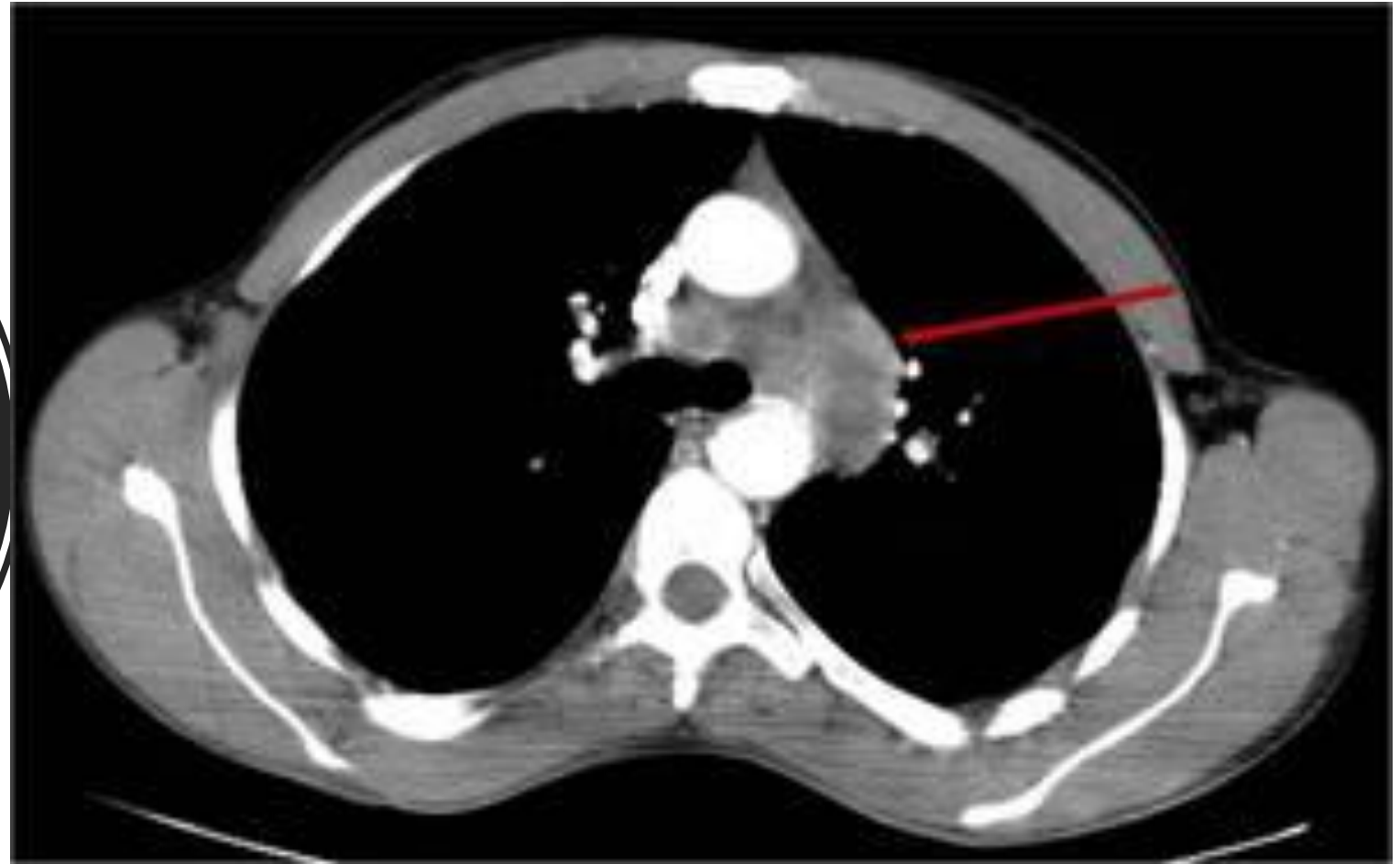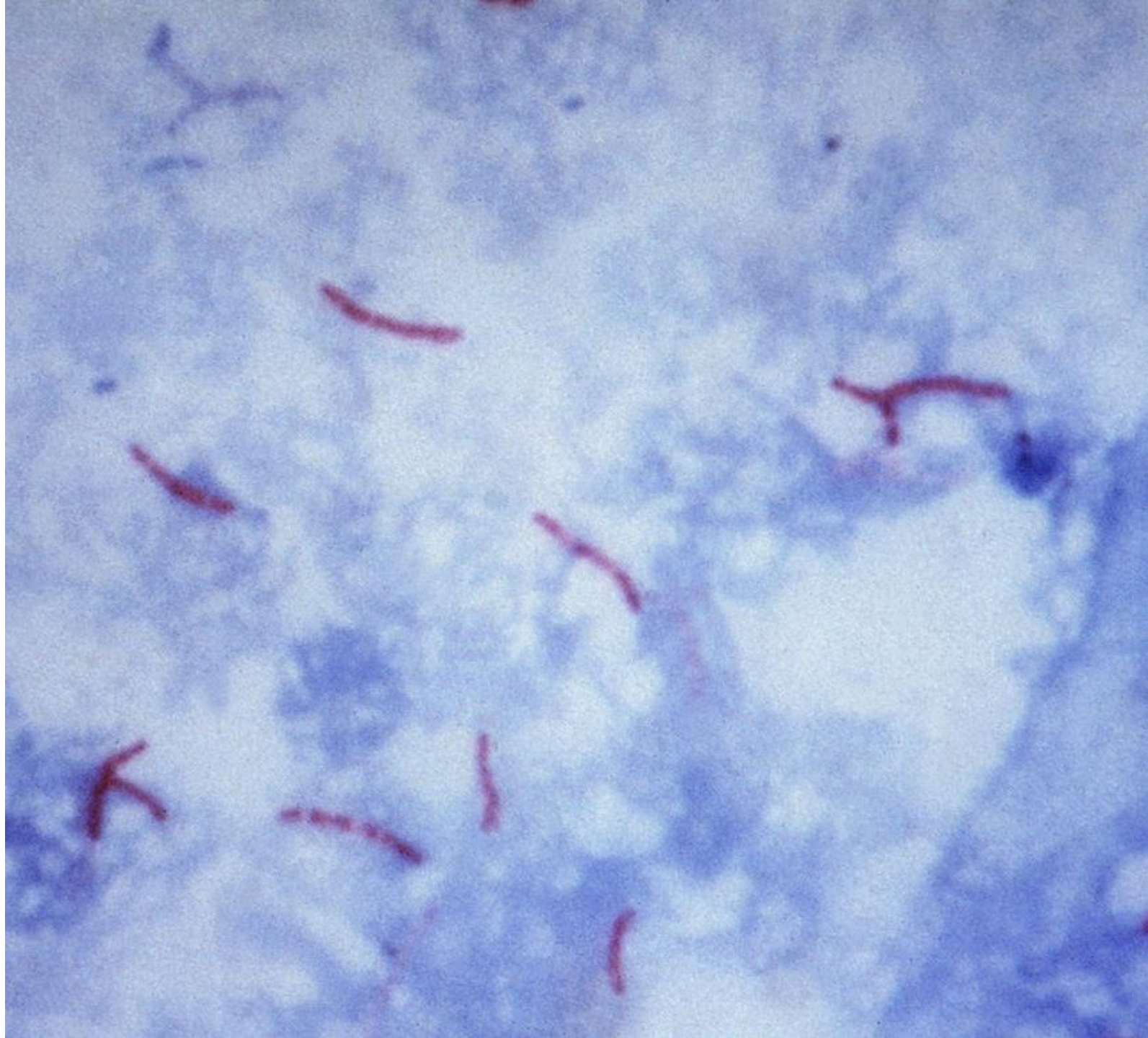


Figure 6. "Tree-in-bud" pattern – Chest CT. Bilateral tubular images in branching with minute nodulation at the extremities, most noticeable in the right lung, associated with right-sided small pleural effusion.

Διόγκωση
μεσοθωρακικών
λεμφαδένων, με
υπόπυκνη απεικόνιση
και περιφερική
σκιαγραφική
ενίσχυση



- Άμεση Χρώση πτυέλων κατά Ziehl Neelsen μετά από επαγωγή +
- Αντισώματα έναντι HIV +
- CD4 : 15/ml



- Ο κίνδυνος εμφάνισης TB είναι 16- 27 φορές μεγαλύτερος στα άτομα που ζουν με τον HIV σε σχέση με τα HIV- άτομα

Double Trouble

People with HIV Infection face a greater risk of also developing TB.
Don't take chances. Get tested.

Call your physician or county health department for a tuberculosis test today
— especially if you know you're HIV-infected.

This program is funded in whole or in part with federal money: the FY '02 appropriation of the Mycobacterium Tuberculosis Control Program at 2455-129-70

Mississippi State Department of Health
Tuberculosis Control Program

Equal opportunity in employment/education
February 2002

Η κλινική εικόνα της φυματίωσης εξαρτάται από τον βαθμό της ανοσοκαταστολής

Η ανοσοκαταστολή αυξάνει τον κίνδυνο ενεργοποίησης λανθάνουσας TB και εμφάνισης συμπτωμάτων μετά έκθεση σε TB

CD4 >500/ml
πνευμονικό διήθημα με κοιλότητα

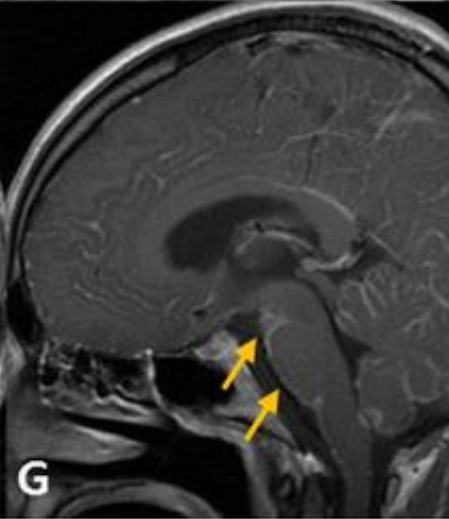
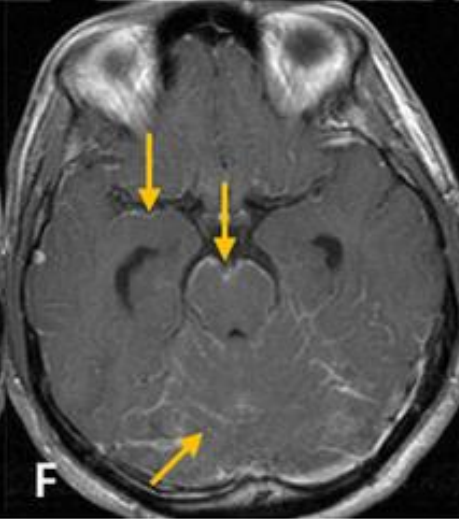
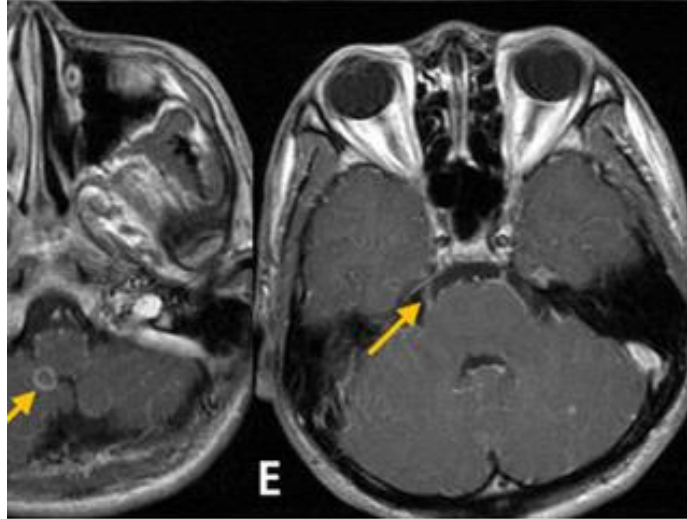
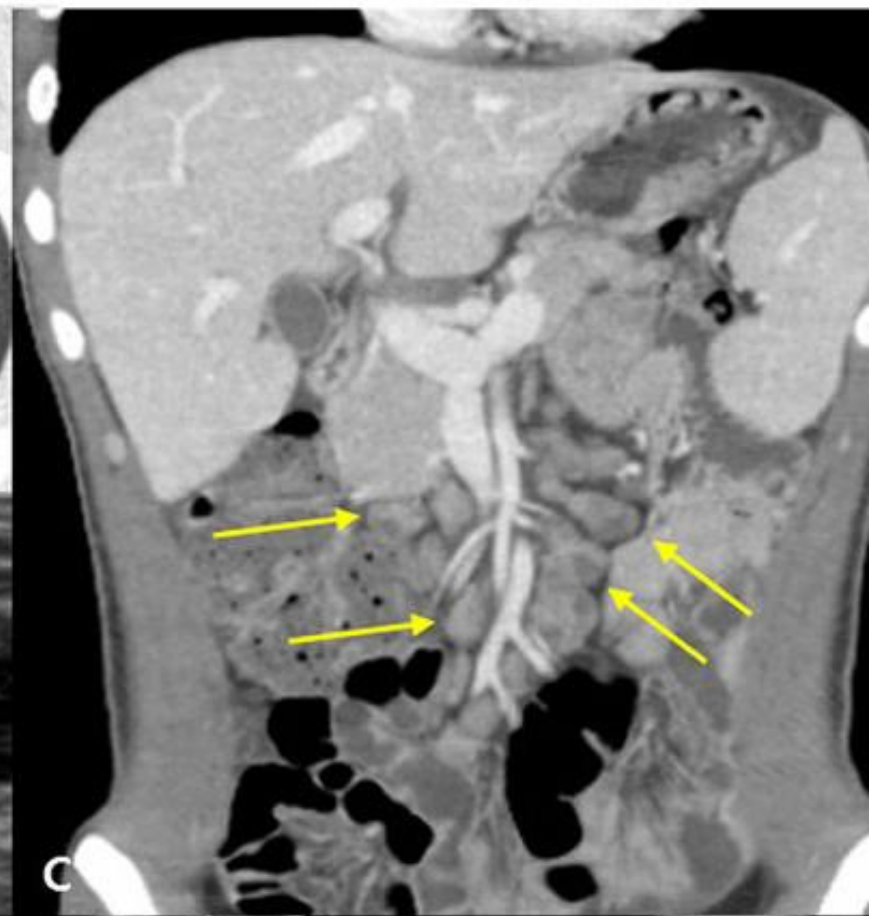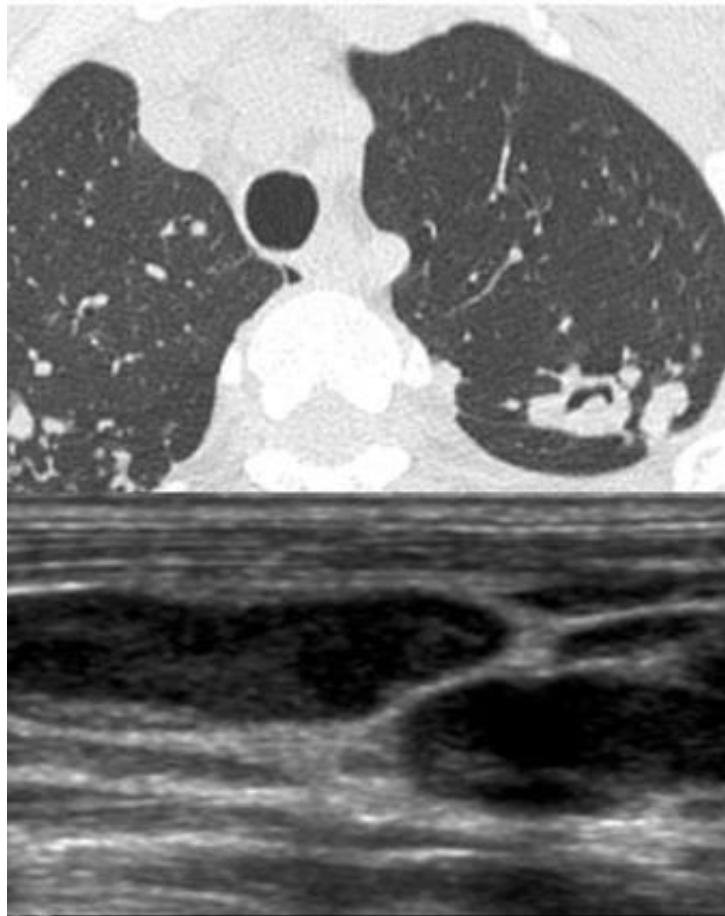
CD4 500-200/ml
εξωπνευμονική φυματίωση

CD4 <200/ml
διάσπαρτη φυματίωση

Η ενεργός φυματίωση αυξάνει τον κίνδυνο προόδου σε AIDS και θάνατο

Πορεία νόσου

- Καλλιέργεια αίματος για TB : θετική
- Η ασθενής κατά την νοσηλεία της εμφάνισε πτώση επιπέδου επικοινωνίας
- Από καλλιέργεια ENY απομόνωση *M. Tuberculosis*



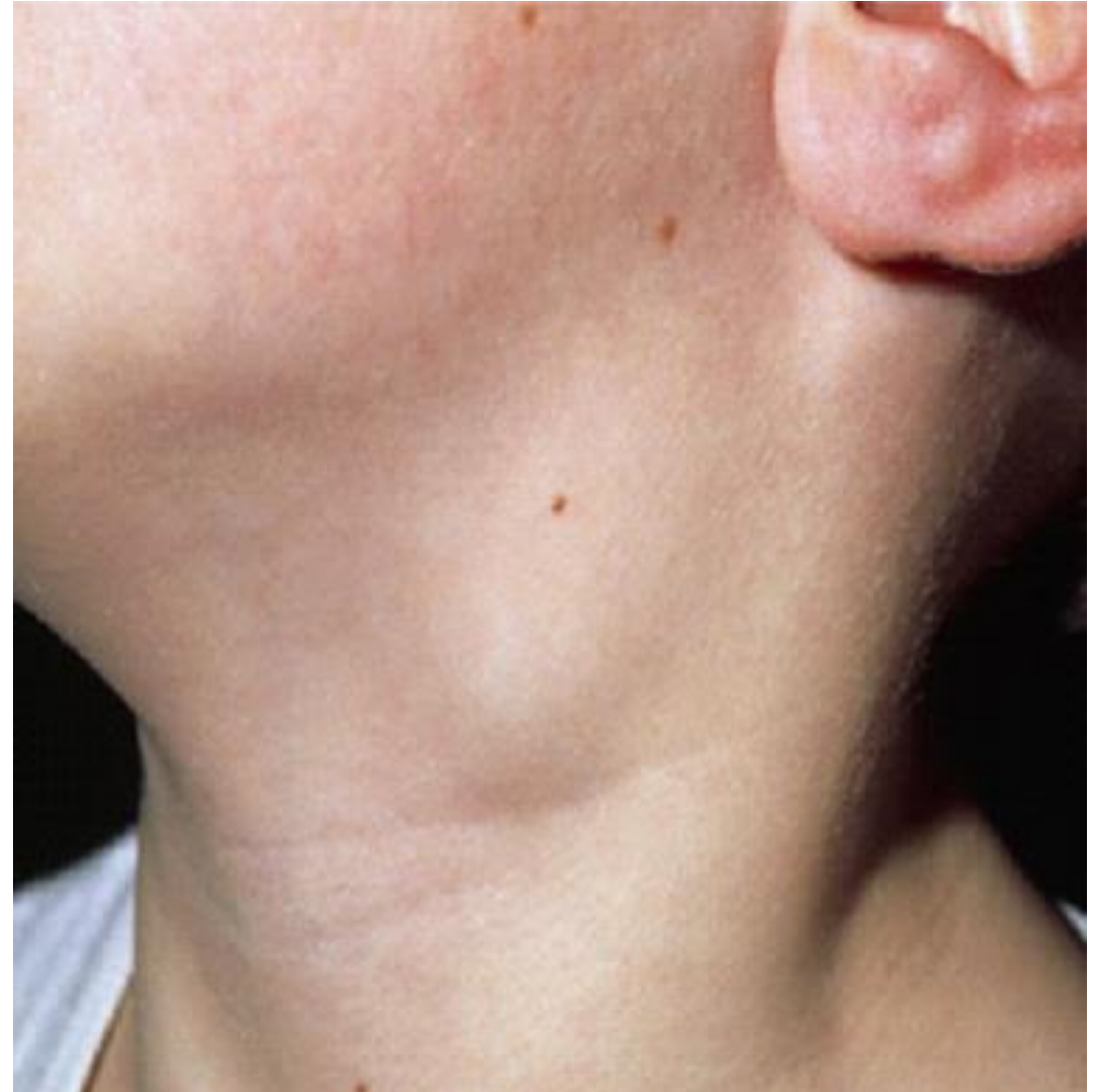
Στην ασθενή

- Άμεση έναρξη 4^{ης} αντιφυματικής αγωγής
- Έναρξη αντιρετροϊκής αγωγής μετά την συμπλήρωση δύο εβδομάδων αντι – TB αγωγής . Επιλέχθηκε σχήμα χωρίς αλληλεπίδραση με την ριφαμπικίνη
- Αργή σταδιακή βελτίωση.
- Ύφεση του πυρετού, σταθεροποίηση γενικής κατάστασης
- Έξοδος από το νοσοκομείο μετά 45 ημέρες νοσηλείας



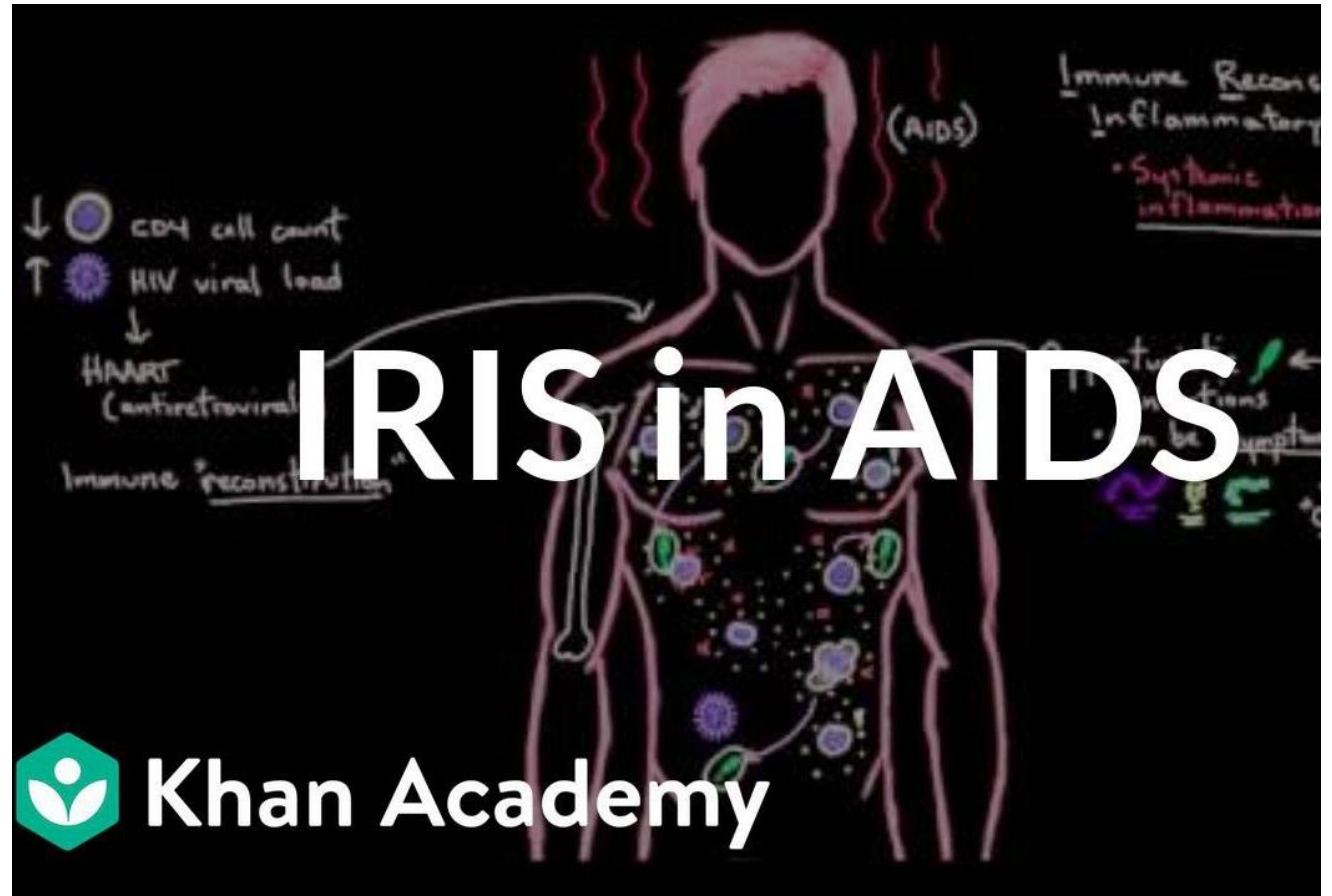
25 ημέρες μετά την έξοδο

- Νέα εμφάνιση εμπυρέτου έως 38,5
- Επώδυνη διόγκωση τραχηλικών λεμφαδένων
- Παρακέντηση λεφιδάνα: πυώδες υλικό
- Άμεσες χρώσεις για κοινά παθογόνα και μυκοβακτηρίδια: αρνητικές



Παράδοξη φλεγμονώδης αντίδραση Immune reconstitution inflammatory syndrome/ (IRIS)

- Παράδοξη φλεγμονώδης αντίδραση μετά την έναρξη της ART έναντι
 - Διαγνωσμένων παθογόνων για τα οποία οι ασθενείς έχουν λάβει ήδη θεραπεία (καλλιέργειες για το παθογόνο αρνητικές)
 - Μη διαγνωσμένων παθογόνων τα οποία δεν προκαλούσαν συμπτώματα (υποκλινική νόσηση)- unmasking IRIS



Διαγνωστικά κριτήρια για IRIS

Χαμηλά CD4 πριν την έναρξη της HAART

- CD4 < 100/ml

Ανοσολογική και ιολογική ανταπόκριση στην HAART

- Αύξηση CD4 , μείωση / αρνητικοποίηση φορτίου

Χρονική συσχέτιση μεταξύ έναρξης HAART και εμφάνισης συμπτωμάτων

- Εμφάνιση 30- 100 ημέρες από έναρξη ART, με τη νεότερη ART νωρίτερα

Απουσία άλλης εξήγησης (ανθεκτικό παθογόνο, φαρμακευτικές αλληλεπιδράσεις, μη καλή συμμόρφωση κλπ)

Παθογόνα που σχετίζονται με IRIS

- Μυκοβακτηρίδιο φυματίωσης (πυρετός, βήχας, επιδείνωση διηθημάτων, διόγκωση λεμφαδένων)
- Άτυπα μυκοβακτηρίδια
- CMV (φλεγμονώδης αντίδραση από υαλοειδές/αμφιβληστροειδή)
- Κρυπτόκοκκος (κεφαλαλγία, εμπύρετο, αύξηση ενδοκρανίου πίεσης)
- JC (επίδειξη βλαβών στην MRI με πρόσληψη σκιαγραφικού)
- PCP
- toxoplasma
- HSV
- HBV
- HSV8

Θεραπευτικοί χειρισμοί για την αποφυγή του IRIS

Καθυστέρηση έναρξης αντιρετροϊκής αγωγής και θεραπεία αρχικά του καιροσκοπικού νοσήματος



Η καθυστέρηση ανοσολογικής αποκατάστασης μπορεί να οδηγήσει σε εμφάνιση άλλου καιροσκοπικού νοσήματος και θάνατο

Αντιμετώπιση παράδοξης φλεγμονώδους αντίδρασης

- ✓ Η ART δεν διακόπτεται
- ✓ Σε περίπτωση διάγνωσης νέας καιροσκοπικής λοίμωξης (Unmasking IRIS) άμεση έναρξη θεραπείας έναντι αυτής
- ✓ Σε περίπτωση επιδείνωσης ήδη διαγνωσμένης λοίμωξης συνέχιση ενδεδειγμένης θεραπείας
- ✓ Αντιμετώπιση φλεγμονώδους αντίδρασης:
 - ✓ ΜΣΑΦ
 - ✓ Στεροειδή σε σοβαρά συμπτώματα

Θεραπευτικές ιδιαιτερότητες TB σε HIV+ ασθενείς

- Χορήγηση καθημερινών σχημάτων. Διακοπτόμενα σχήματα (πχ μία ή δύο φορές την εβδομάδα έχουν μεγαλύτερο κίνδυνο αποτυχίας και εμφάνισης αντοχής στην ριφαμπικίνη)
 - Clin Infect Dis. 2016;63(7)
- Ασθενείς που λαμβάνουν ήδη ART συνεχίζουν. Προσοχή στις αλληλεπιδράσεις!
- Ασθενείς που δεν λαμβάνουν ART
 - Εάν CD4 < 50 /ml έναρξη ART εντός δύο εβδομάδων από την έναρξη της αντι-TB αγωγής (αυξημένος κίνδυνος εμφάνισης και άλλων καιροσκοπικών νοσημάτων και θανάτου)
 - Εάν CD4 > 50/ml έναρξη ART εντός οκτώ εβδομάδων από έναρξη αντι- TB αγωγής
 - Clin Infect Dis. 2016;63(7)
 - N Engl J Med. 2011;365(16)

- Ασθενής 28 ετών με γνωστή HIV λοίμωξη από 5ετίας.
- Αρχικά CD4 358 /ml
- Τότε έναρξη ART αλλά γρήγορη διακοπή από τη φροντίδα
- Επανέρχεται λόγω εμπυρέτου μέχρι 38,5 C από εβδομάδος
- Καταβολή δυνάμεων, απώλεια βάρους το τελευταίο διάστημα
- 1- 2 διαρροϊκές κενώσεις την ημέρα το τελευταίο μήνα

Κλινικά και εργαστηριακά

- Αιμοδυναμικά σταθερός, χωρίς αναπνευστική δυσχέρεια
- Θερμοκρασία 37, 8 C
- Κλινική εξέταση: μόλις ψηλαφητό ήπαρ και σπλήνας, λοιπά κφ
- Πανκυταροπενία

Νέα μέτρηση CD4 : 14 /ml. Τι εξετάσεις θα ζητήσω;

- Κ/ες αίματος για κοινά παθογόνα και μυκοβακτηρίδια
- CT θώρακος άνω κάτω κοιλίας
- Quick test για Leishmania
- Αντιγόνο κρυπτοκόκκου
- CMVPCR στο αίμα
- Επίχρισμα μυελού
- Κολονοσκόπηση
- Άλλο;



Διάσπαρτη φυματίωση

Διάσπαρτη λοίμωξη από
άτυπα μυκοβακτηρίδια

Σπλαχνική λεισημανίαση

Διάσπαρτη κρυπτοκοκκική
νόσος

CMV λοίμωξη με εντόπιση
στο γαστρεντερικό

15 ημέρες μετά η καλλιέργεια αίματος και μυελού ανέπτυξε *M. avium complex*

- ✓ Ασθενείς με σοβαρή ανοσοκαταστολή (CD4 < 50/ml)
- ✓ Υπάρχουν στο περιβάλλον
- ✓ Άτυπη κλινική εικόνα: πυρετός, κοιλιακό άλγος, βήχας, διάρροια, απώλεια βάρους
- ✓ Αναιμία (συχνά πανκυτοπενία)
- ✓ Η διάγνωση τίθεται με καλλιέργεια αίματος ή άλλου υλικού

Φάρμακα με αντι-ΜΑC δράση

Πάντα
συνδυασμός δύο
φαρμάκων. ART
εντός 15 ημερών

Διάρκεια
θεραπείας:
ένας χρόνος
τουλάχιστον

Μακρολίδες

Αιθαμβουτόλη

ΡΙφαμπουτίνη

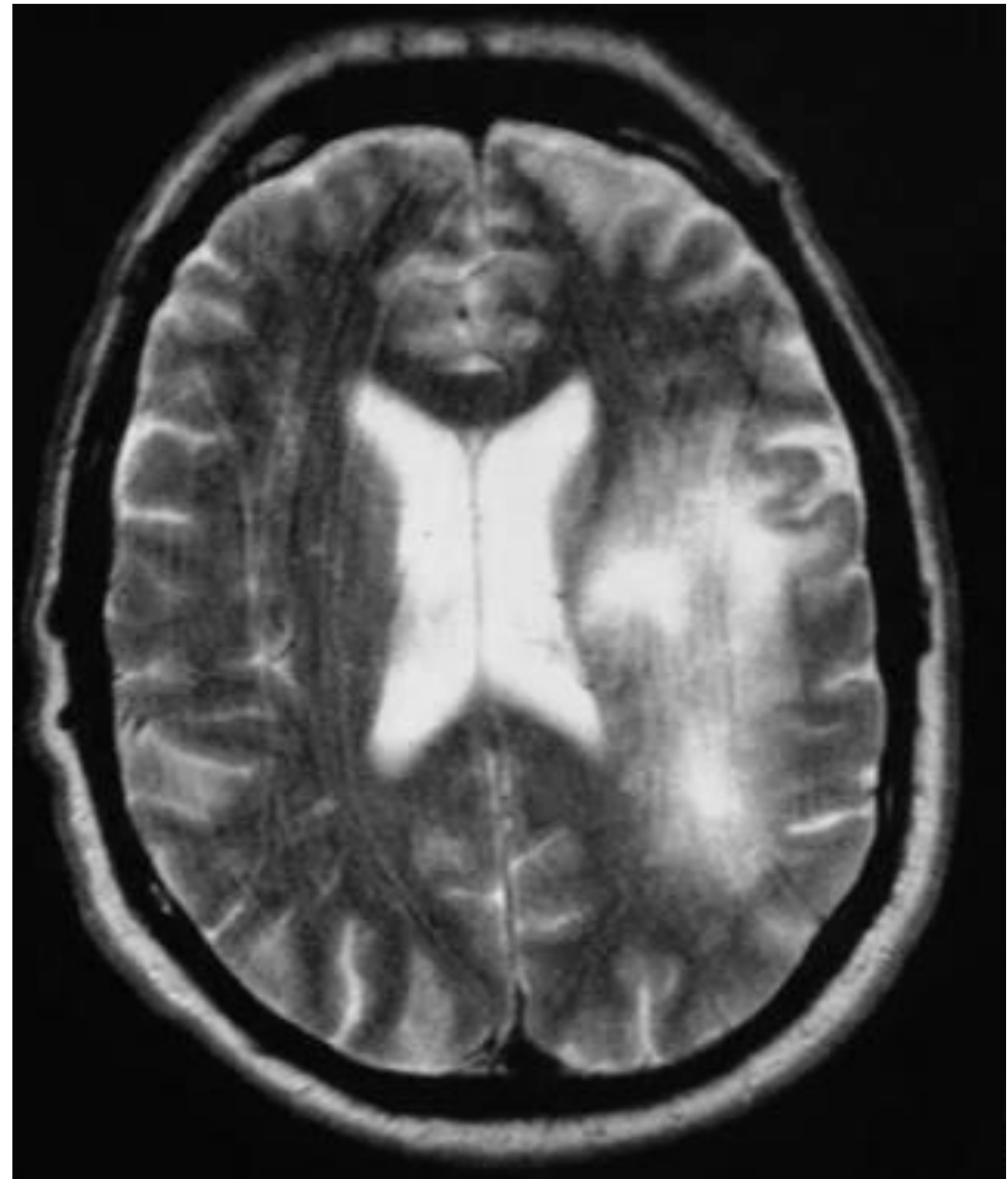
Αμινογλυκοσίδες

Κινολόνες

Σε ασθενείς με
CD4 < 50/ml
προσθήκη και
 τρίτου φαρμάκου

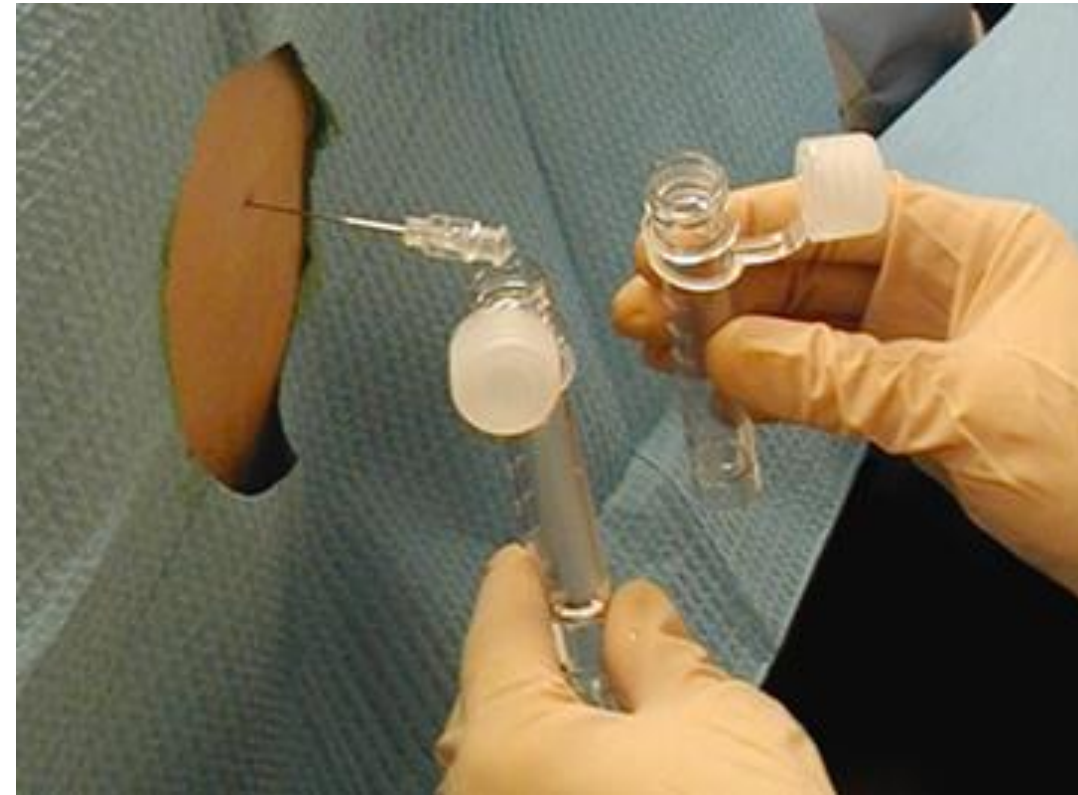- Άνδρας 35 ετών παραπέμπεται λόγω πρόσφατης διάγνωσης HIV
- Έχει διαγνωσθεί εδώ και 3 μήνες με σκλήρυνση κατά πλάκας και έχει λάβει κύκλους με ώσεις κορτικοειδών χωρίς σημαντική βελτίωση
- Από την κλινική εξέταση: Δυσαρθρία, πτώση γωνίας στόματος δεξιά , πυραμιδική συνδρομή δεξιά, κορμική αστάθεια
- CD4 : 4 /ml

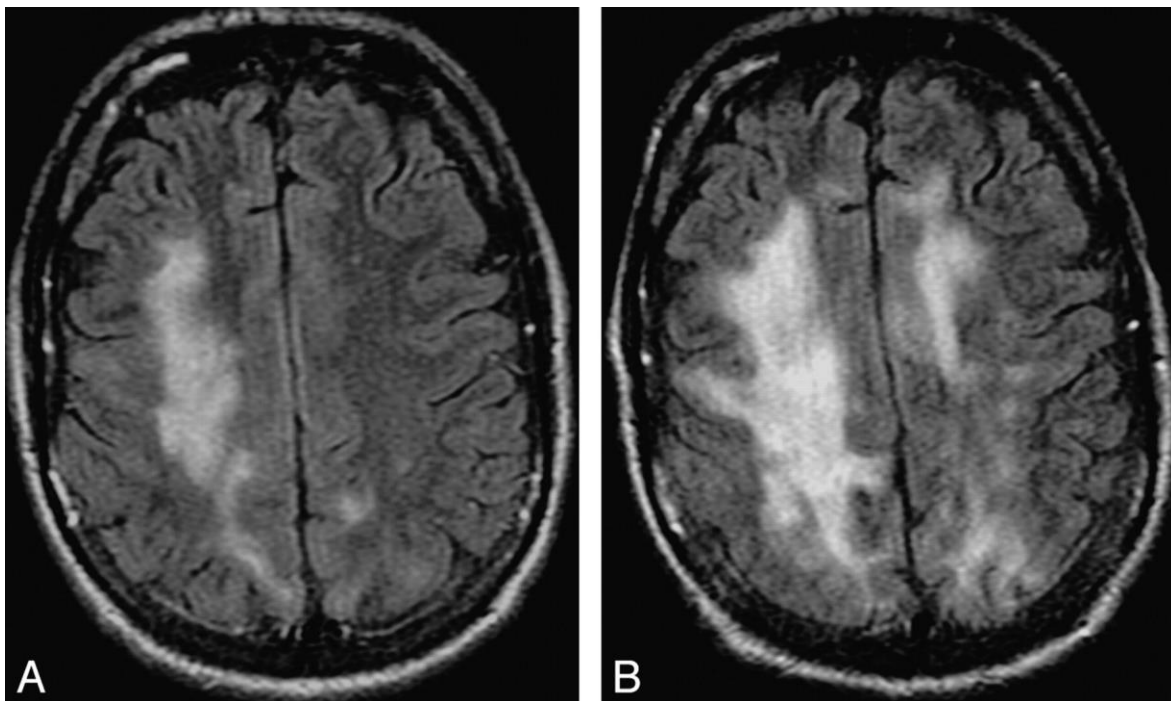
Ποια είναι η
εξέταση που
θα ζητούσατε
πρώτα;



Έγινε ΟΝΠ

- Κύτταρα 5 /ml
- Σάκχαρο : εντός φυσιολογικών ορίων
- Λεύκωμα :εντός φυσιολογικών ορίων
- Αντιγόνο κρυπτοκόκκου -
- PCR για JC +
- PCR CMV -
- PCR toxo -
- PCR Epstein- Barr -





Προοδευτική πολυεστιακή λευκοεγκεφαλοπάθεια (PML)

Ενεργοποίηση του poliovirus JC

Νευροαπεικόνιση:

Απομυελινωτικές βλάβες στην
υποφλοιώδη και περικοιλιακή
λευκή ουσία.

Δεν προσλαμβάνουν το
σκιαγραφικό, δεν προκαλούν
οίδημα

JC virus PCR :

Ευαισθησία 72-92%

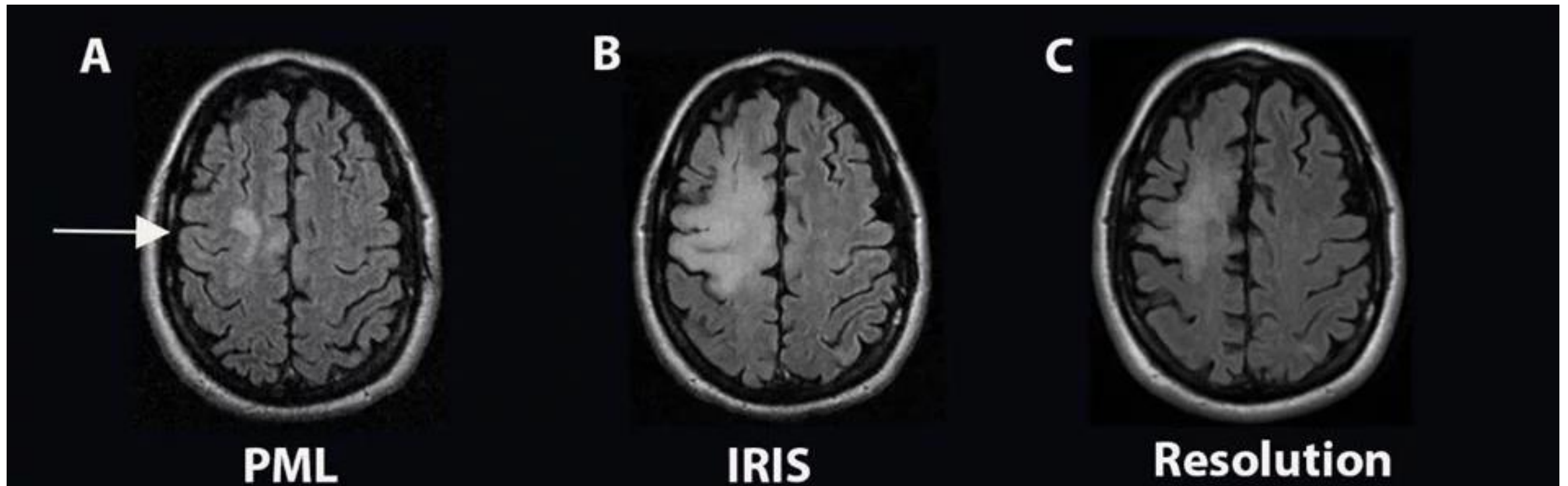
Ειδικότητα 92-100%

Στον ασθενή

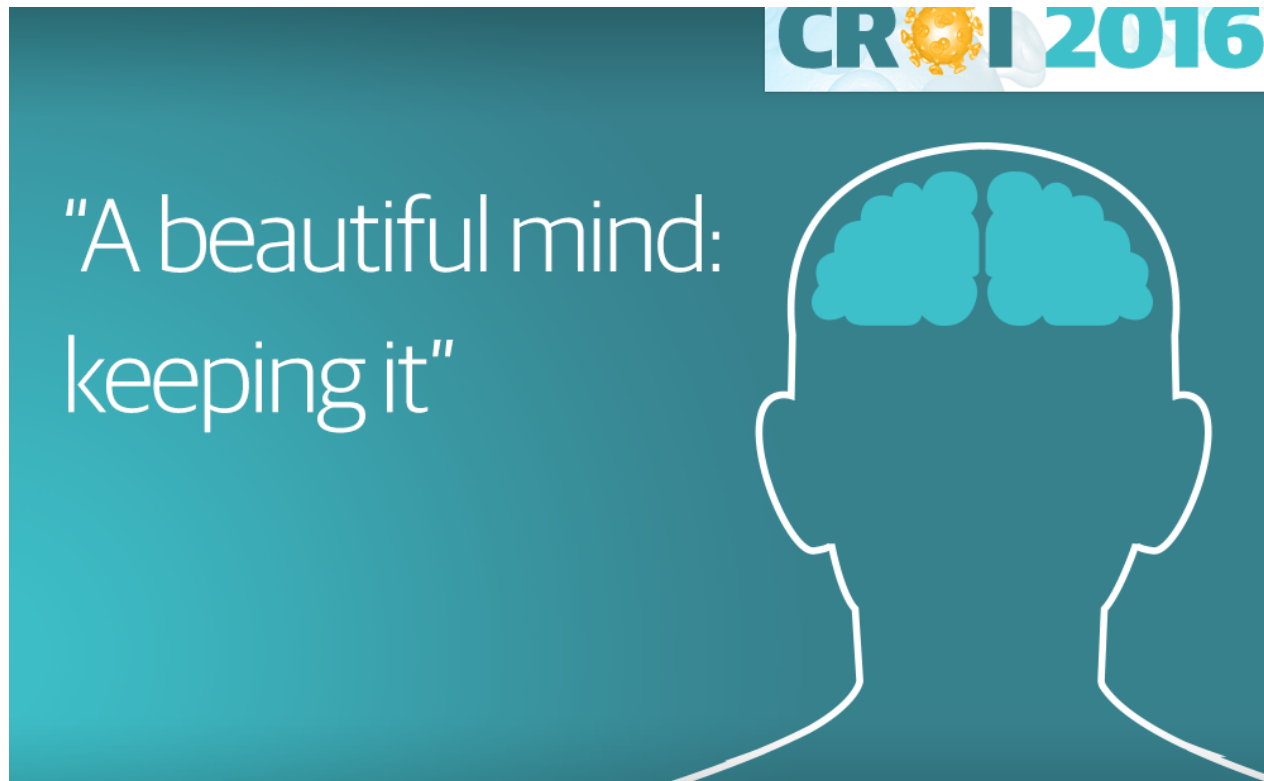- Ταχεία έναρξη ART
- Διακοπή κορτικοειδών
- Σε ένα μήνα ήπια βελτίωση κλινικού συνδρόμου (μπορεί να περπατά υποβασταζόμενος)
- Μετά 45 ημέρες νέα επιδείνωση κλινικής εικόνας με υποτροπή της προηγούμενης κλινικής εικόνας
- CD4 55/ml
- Νέα MRI ανέδειξε παρόμοια βλάβη με κατά τόπους πρόσληψη σκιαγραφικού (φλεγμονώδης PML, IRIS)
- Χορήγηση κορτικοειδών για βραχύ χρονικό διάστημα
- Συνέχιση ART

Παροδική επιδείνωση
συμπτωμάτων λόγω
ανοσολογικής
αποκατάστασης

- Νέα MRI ανέδειξε παρόμοια βλάβη με κατά τόπους πρόσληψη σκιαγραφικού (φλεγμονώδης PML, IRIS)
- Χορήγηση κορτικοειδών για βραχύ χρονικό διάστημα
- Συνέχιση ART

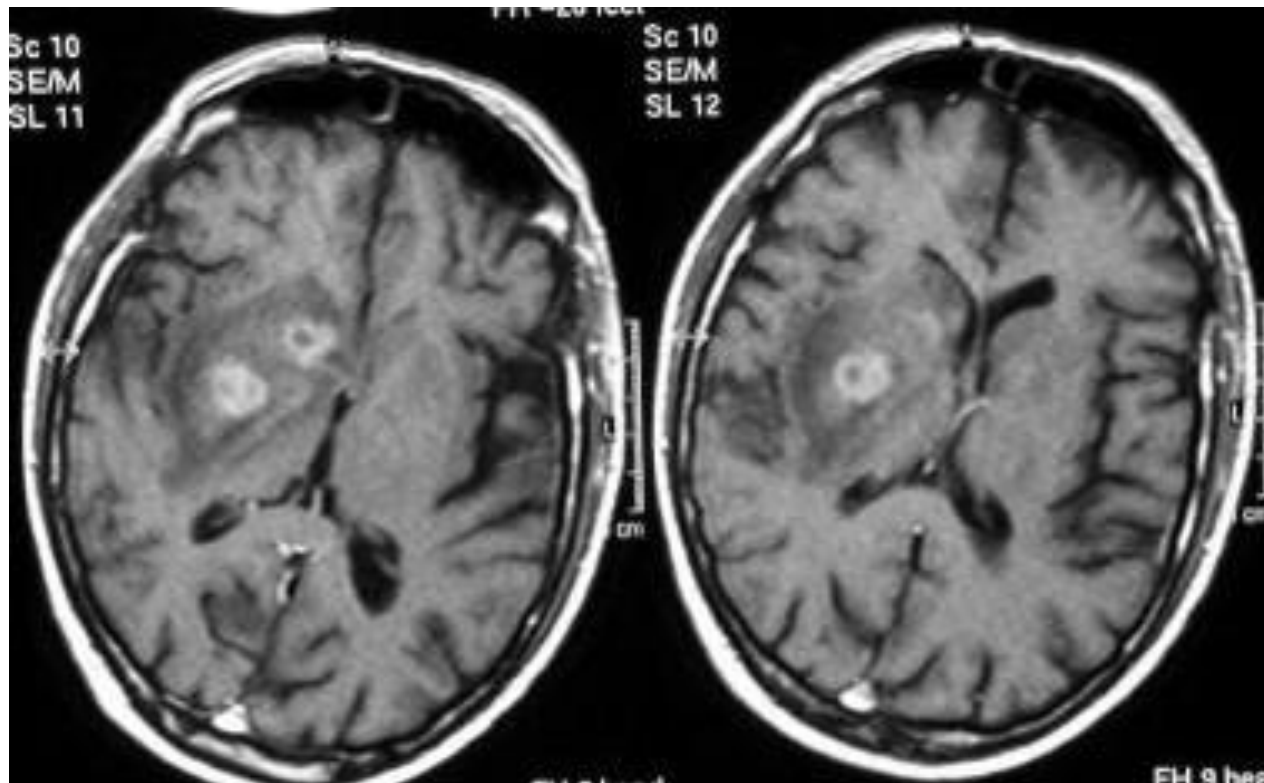


6 χρόνια μετά.....



- Άριστη συμμόρφωση με την αγωγή
- CD4 530/ml
- Ο ασθενής είναι πλήρως λειτουργικός και εργάζεται
- Ήπιος τρόμος στις λεπτές κινήσεις

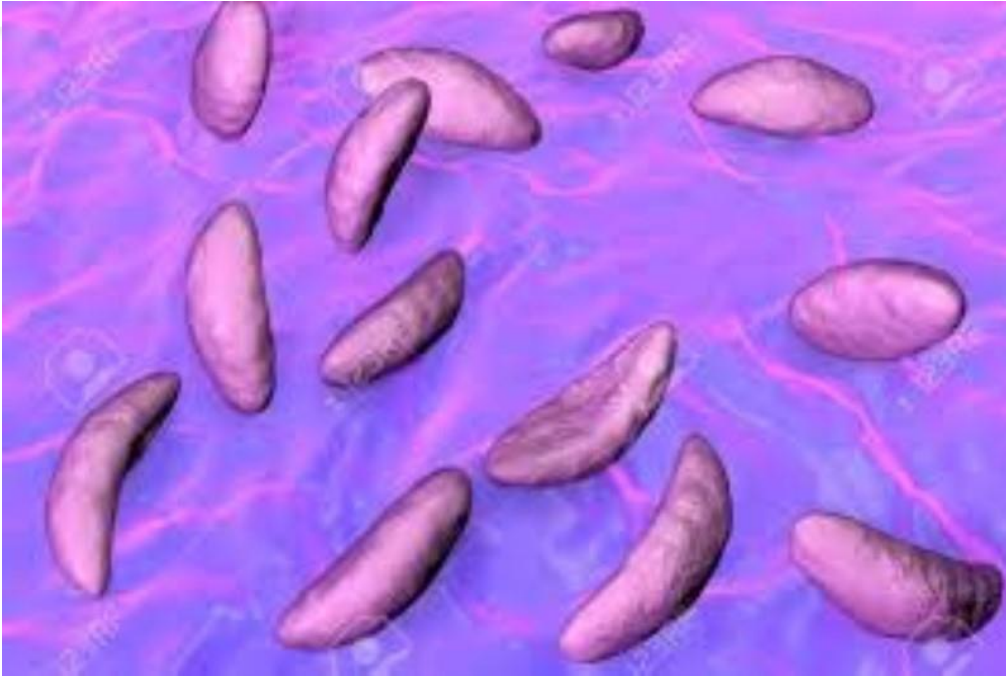Η MRI ανέδειξε



- Μονήρης ή πολλαπλές βλάβες με δακτυλιοειδή πρόσληψη σκιαγραφικού που προκαλούν οίδημα

Ποια θα ήταν η επόμενη εξέταση που θα ζητούσατε

Toxo IgG +



Ενεργοποίηση τοξοπλάσμωσης συνήθως εμφανίζεται με συμπτώματα και σημεία από το ΚΝΣ (νευρολογικά ελλείμματα και κεφαλαλγία συνήθως χωρίς πυρετό) σε ασθενείς με $CD4 < 100 /ml$

Αν συμβατή κλινική και απεικονιστική εικόνα, και toxoIgG +
Πιθανότητα τοξοπλασμικής εγκεφαλίτιδας 90%

Πιθανή διάγνωση τοξοπλασμικής εγκεφαλίτιδας

Ασθενής με σοβαρή ανοσοκαταστολή
(CD4 <100/ml)

Συμβατό κλινικό σύνδρομο

Συμβατός απεικονιστικός έλεγχος+
Τοχο IgG (+)

Εάν είναι δυνατόν διενέργεια ΟΝΠ:
Τοχο PCR (ευαισθησία : 50-98%,
ειδικότητα : 96-100%).
Αποκλεισμός άλλων αιτιών :
φυματίωση, κρυπτόκοκκος,
λέμφωμα ΚΝΣ, σπάνια PML

Θεραπευτικοί χειρισμοί

Πυριμεθαμίνη 200 mg και
κατόπιν 50-75 mgx1
Σουλφαδιαζίνη 1- 1,5 g x 4
Λευκοβορίνη 10-15 mg
Ατοβακόνη 1,5 g x 2
TMP-SXM 5mg/kg TMPX2
Κλινδαμυκίνη 600 mg x4

Κορτικοειδή αν
σημαντικό οίδημα
Εκτίμηση κλινικής ή
και απεικονιστικής
ανταπόκρισης σε 2-
3 εβδομάδες

Πυριμεθαμίνη +
Σουλφαθιαζίνη +
Λευκοβορίνη

Ατοβακόνη +
πυριμεθαμίνη +
λευκοβορίνη

Ατοβακόνη-
σουλφαδιαζίνη

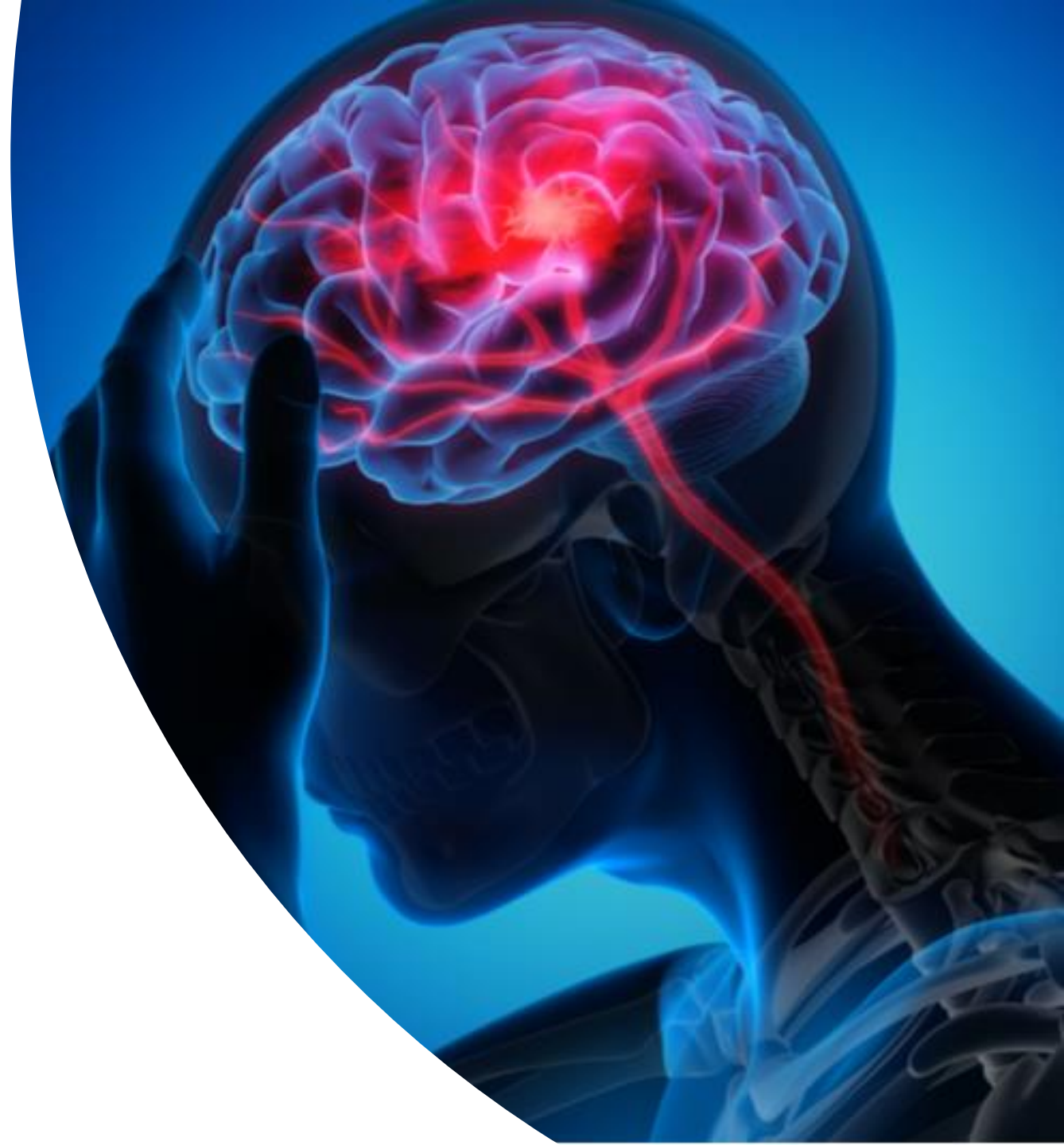
Ατοβακόνη

Πυριμεθαμίνη+
Κλινδαμυκίνη+
Λευκοβορίνη

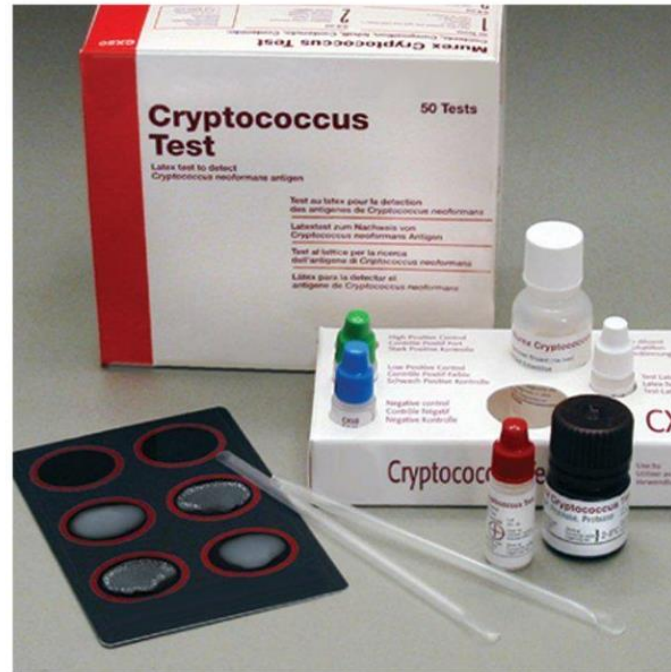
Τριμεθοπρίμη/
σουλφαμεθοξα-
ζόλη

Θεραπεία εφόδου για
6 εβδομάδες
Κατόπιν δευτερογενής
χημειοπροφύλαξη
μεχρι CD4 > 200/ml για
6 μήνες

-
- Ο Κ 45 ετών με HIV λοίμωξη γνωστή από 5ετίας προσέρχεται λόγω κεφαλαλγίας, γενικής κακουχίας και χαμηλού πυρετού μέχρι 38C, που επιδεινώνεται εδώ και μια βδομάδα
 - Κλινικά : χωρίς δυσκαμψία, υπόλοιπα κφ
 - Έχει διακόψει την παρακολούθηση του και την αγωγή του εδώ και τρία χρόνια
 - Τελευταία CD4 (πριν 3 χρόνια): 330/ml



- Γίνεται άμεσα CT εγκεφάλου: χωρίς ενδείξεις ενδοκράνιας υπέρτασης, μάζες
- ΟΝΠ:
 - Αυξημένη ενδοκράνια πίεση
 - 30 κύτταρα/ml
 - ήπια αυξημένο λέυκωμα
 - Υπογλυκορραχία
 - Αντιγόνο κρυπτοκόκκου +



CRYPTOCOCCUS ANTIGEN TEST

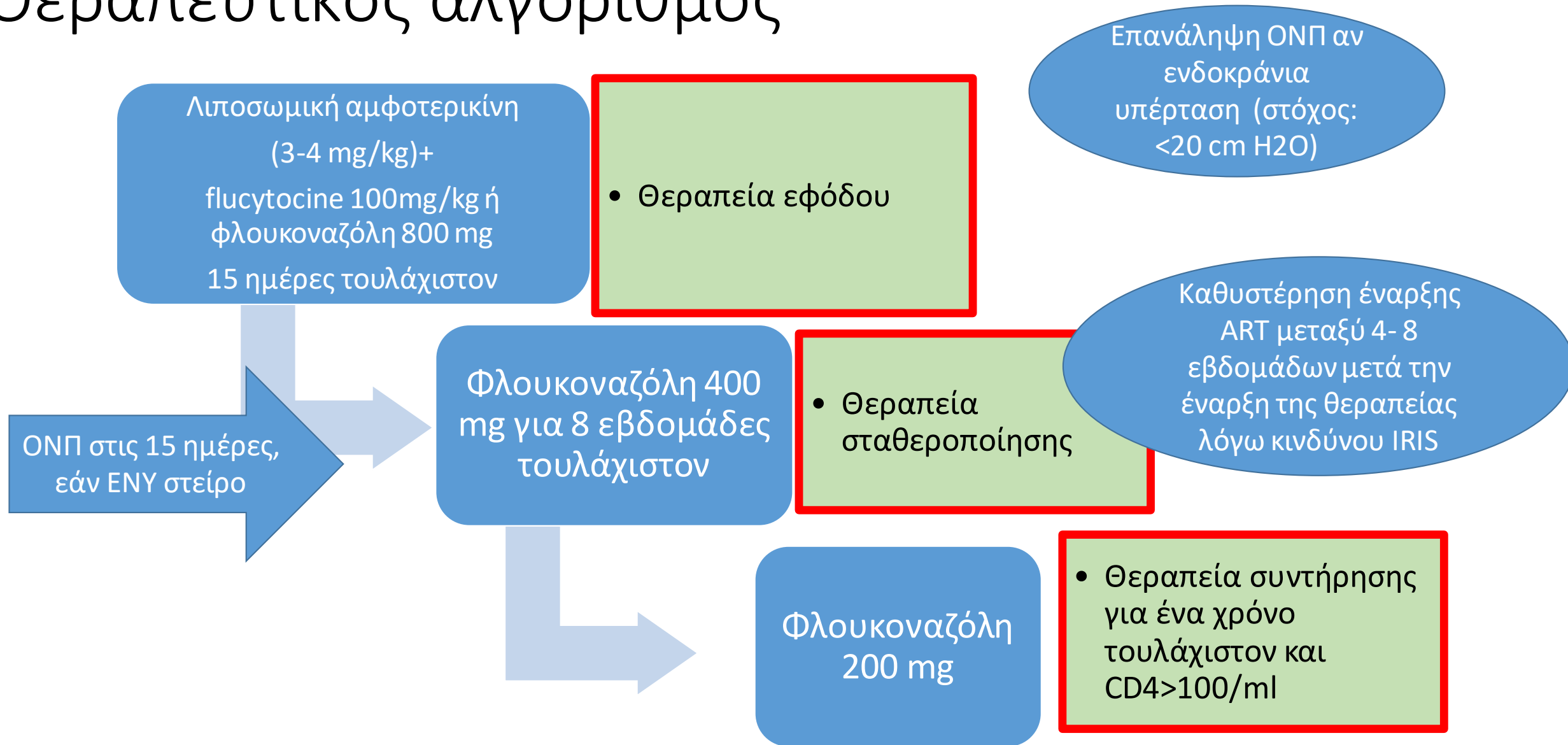
PRINCIPLE AND RESULT INTERPRETATION

Κρυπτοκοκκική μηνιγγοεγκεφαλίτιδα

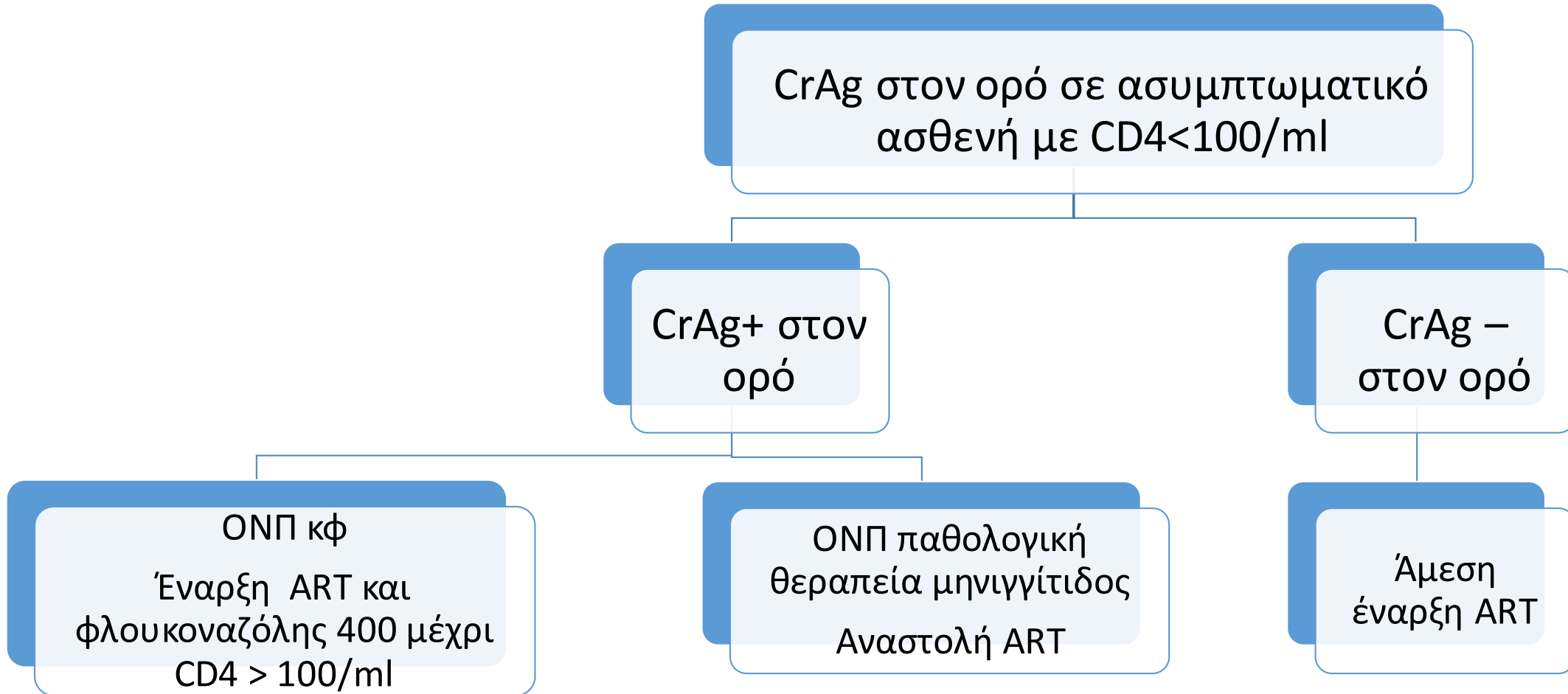
- ✓ Υψηλή υποψία σε ασθενείς με $CD4 < 100/ml$
- ✓ Ήπια συμπτώματα (δυσκαμψία, φωτοφοβία μόνο στο $\frac{1}{4}$ των ασθενών)
- Συνήθως πριν την ΟΝΠ, απεικονιστικός έλεγχος εγκεφάλου
- Άλλες εντοπίσεις: πνεύμονας, δέρμα συνήθως σε γενικευμένες μορφές της νόσου όπου συμμετέχει και το ΚΝΣ

- Θετικό αντιγόνο κρυπτοκόκκου παρέχει επαρκή ένδειξη για έναρξη αγωγής.
 - Μεγάλη ευαισθησία (93-100%) και ειδικότητα (93-98%).
 - Σε ασθενείς με υποψία νόσου αντιγόνο κρυπτοκόκκου στον ορό έχει παρόμοια ευαισθησία
 - Αύξηση χρήσης PCR (FilmArray) με ευαισθησία >90% στην κλινική πράξη
 - Η καλλιέργεια θετικοποιείται σε 3-7 ημέρες

Θεραπευτικός αλγόριθμος

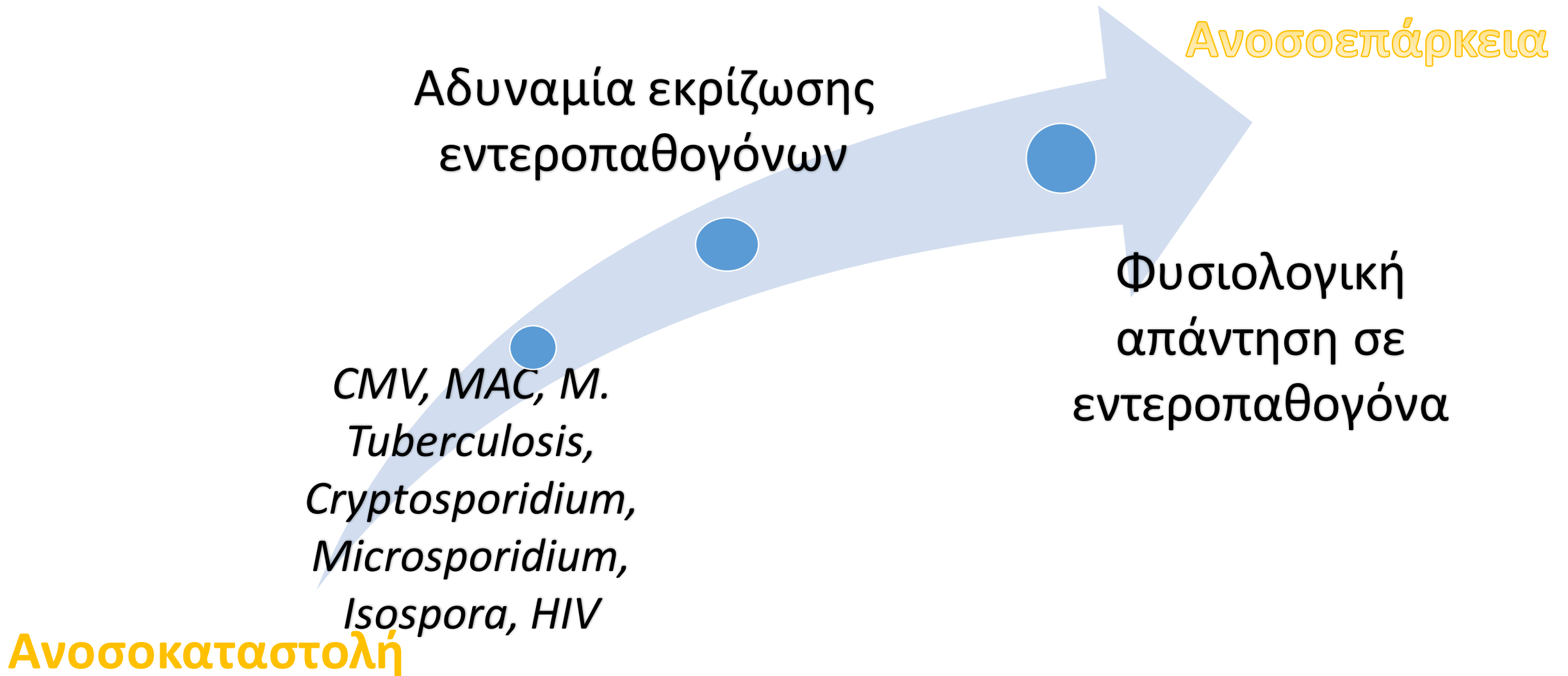


Διάγνωση πρώιμης κρυπτοκοκκικής μηνιγγοεγκεφαλίτιδας



- Ασθενής 45 ετών με διαρροϊκό σύνδρομο με αίμα αρχικά , έως 6 κενώσεις την ημέρα, κοιλιακό πόνο από 7ημέρου και εμπύρετο μέχρι 38,5
- Υπό ART από 5ετίας οπότε διαγνώσθηκε με άριστη συμμόρφωση
- Τελευταία CD4: 585/ml , HIVRNA –
- Πριν από 25 ημέρες επέστρεψε από ταξίδι στην ΝΑ Ασία, όπου ελάμβανε μέτρα υγιεινής και προφυλάξεις
- Αναφέρει απροφύλακτες σεξουαλικές επαφές το τελευταίο διάστημα
- Έλαβε εμπειρικά σιπροφλοξασίνη και μετρονιδαζόλη με μερική ύφεση συμπτωμάτων και κατόπιν υποτροπή

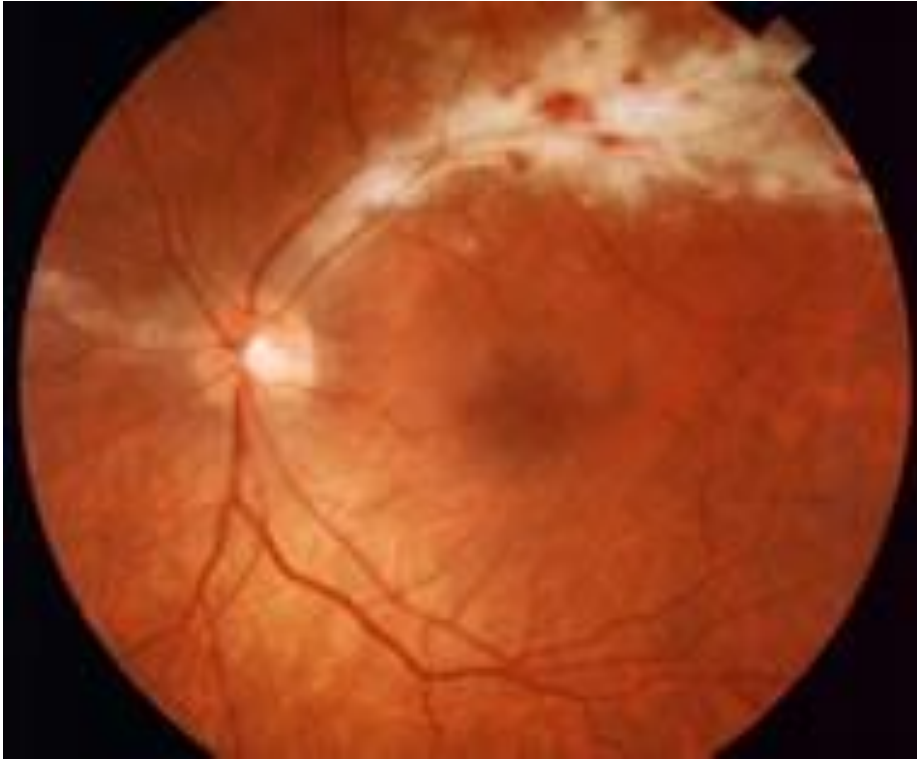Αίτια διαρροϊκού συνδρόμου αναλόγως του βαθμού ανοσοκαταστολής



Γενική κοπράνων : πολλά πύο/ερυθρά, C dif -	Καλλιέργεια αίματος στείρα	Παρασιτολογική κοπράνων x 3 αρνητική	Απεικονιστικός έλεγχος δεν έγινε	Ορθοσιγμοειδοσκόπηση δεν έγινε	Καλλιέργεια κοπράνων: Shigella spp
<p>Γενική κοπράνων : Μη αξιόπιστη εξέταση για την ανάδειξη φλεγμονώδους διάρροιας</p> <p><i>C. difficile</i>: σημαντικό αίτιο διάρροιας μεταξύ HIV+ ασθενών</p>	<p>Σε σοβαρή ανοσοκαταστολή υποτροπιάζουσα βακτηριαιμία από <i>Nontyphoidal Salmonella</i>, διάσπαρτη μυκοβακτηριακή λοίμωξη</p>	<p>Κρυπτοσπορίδιο, cytoisospora, Μικροσπορίδια : χρόνια σοβαρή λοίμωξη σε σοβαρή ανοσοκαταστολή. Διάγνωση: Τροποποιημένες οξεάντοχες χρώσες, ανοσοφθορισμός, PCR</p>	<p>Έκταση της νόσου σε σοβαρή κολίτιδα</p> <p>Λεμφαδενικές διογκώσεις σε μυκοβακτηριακή λοίμωξη, λέμφωμα, σάρκωμα Kaposi</p>	<p>Λήψη βιοπτικού υλικού για CMV, μυκοβακτηρίδια , παράσιτα, άλλη παθολογία</p>	<p>Σεξουαλική μετάδοση σιγγέλας μεταξύ MSM. Τεστ ευαισθησίας απαραίτητο λόγω αναφοράς πολυανθεκτικών στελεχών</p>

- Η Κ 29 ετών, σύντροφος οροθετικού ασθενούς διαγιγνώσκεται οροθετική και η ίδια
- Κλινική εξέταση : κφ
- Αναφέρει "μυγάκια" και φωταψίες από το δεξί μάτι εδώ και 15 ημέρες
- Επείγουσα βυθοσκόπηση

CMV αμφιβληστροειδίτιδα



- Λευκωπές βλάβες στον αμφιβληστροειδή κοντά σε αγγεία με συνοδό αιμορραγία
- Ιστολογικά οίδημα και νέκρωση σε όλο το πάχος του αμφιβληστροειδούς
- Χωρίς θεραπεία οι βλάβες εξελίσσονται και στον άλλο οφθαλμό και καταλήγουν σε μη αντιστρεπτή τύφλωση

Θεραπευτική αντιμετώπιση

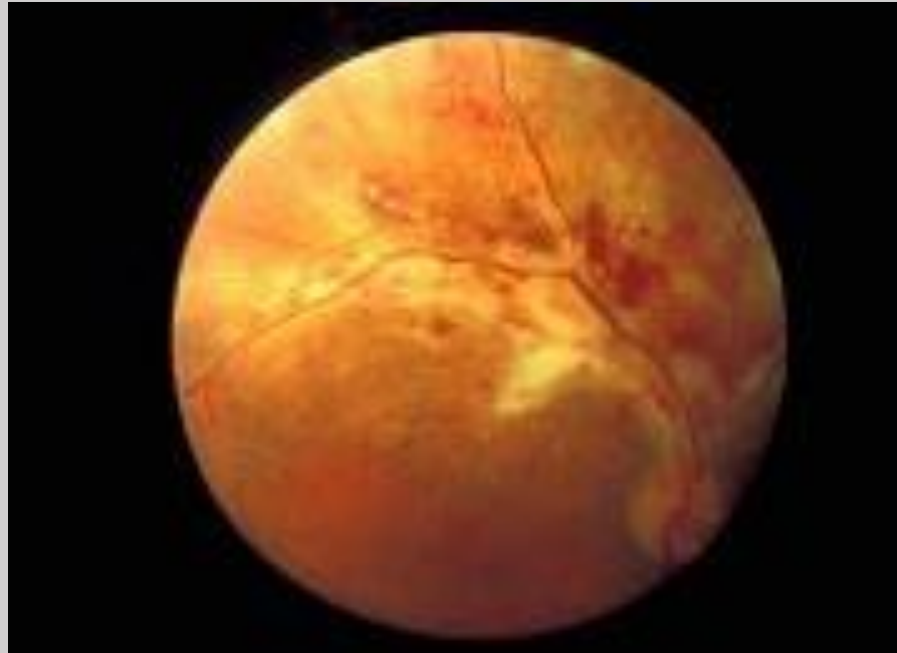- Η Κ είχε 22 CD4/ml
- Άμεση αντιμετώπιση με

Valgancyclovir 900 mgX2 X21 ημέρες
Ενδοϋαλοειδική έγχυση gancyclovir
2,5mg (2- 3 φορές ανά 7 ημέρες)

Μετά τις 21 ημέρες
Έναρξη αντιρετροϊκής
αγωγής και συνέχιση με
δυτερογενή προφύλαξη
valgancyclovir 900 mg x1

- Η Κ δεν ανέφερε άλλα συμπτώματα
- Η θεραπεία επεπλάκη με σοβαρή λευκοπενία η οποία αντιμετωπίσθηκε με χορήγηση αυξητικού παράγοντα
- 6 εβδομάδες μετά επανήλθε αναφέροντας μεγάλη αμαύρωση δεξιά

Immune recovery retinitis/immune recovery uveitis (IRU)



- Νέα μέτρηση CD4 : 130/ml
- Παράδοξη επέκταση των βλαβών στον αμφιβληστροειδή με νεοαγγείωση και οίδημα
- Παράδοξη φλεγμονώδης αντίδραση στο υαλοειδές σώμα με επέκταση στον αμφιβληστροειδή

- Η Κ αντιμετωπίσθηκε με τοπικά κορτικοστεροειδή
- Συνέχισε την ART με καλή συμμόρφωση
- Συνέχισε την δευτερογενή προφύλαξη για 3 μήνες μετά την άνοδο των CD4 > 100/ml

- Ένα χρόνο μετά είναι σχεδόν τυφλή από το δεξί μάτι (βλέπει μόνο σκιές)

Η καλύτερη θεραπεία είναι η πρόληψη : ART ανεξαρτήτως CD4

- Έλεγχος λανθάνουσας TB ανεξαρτήτως CD4 και θεραπεία
- Ενδεικνυόμενοι εμβολιασμοί
- CD4 \leq 200/ ml Πρωτογενής προφύλαξη έναντι PCP
- CD4 \leq 100/ ml Πρωτογενής προφύλαξη έναντι toxoplasmosis σε toxo IgG + ασθενή
- CD4 \leq 100/ ml αντιγόνο κρυπτοκόκκου στο αίμα και πρώιμη (preemptive) θεραπεία
- CD4 \leq 50 / ml πρωτογενής προφύλαξη έναντι MAC εάν δεν λαμβάνει ART
- CD4 \leq 50 / ml βυθοσκόπηση για έλεγχο πρώιμων βλαβών CMV

