



# Η πυελονεφρίτιδα ως χειρουργική νόσος

Μ. ΧΡΥΣΟΦΟΣ  
ΚΑΘΗΓΗΤΗΣ ΟΥΡΟΛΟΓΙΑΣ  
ΠΑΝ/ΚΟ ΓΕΝΙΚΟ ΝΟΣΟΚΟΜΕΙΟ  
«ΑΤΤΙΚΟΝ»



# Προσέγγιση των ασθενών με επιπλεγμένες ουρολοιμώξεις:

- \* Ακριβές ιστορικό και φυσική εξέταση
- \* Καλλιέργεια ούρων: υποχρεωτική
- \* Αιματολογικό προφίλ και πλήρης βιοχημικός έλεγχος
- \* Απεικονιστικός έλεγχος

# Επιπλεγμένες ουρολοιμώξεις

## αίτια:

---

- \* Μόνιμοι καθετήρες
- \* Απόφραξη
- \* Άνδρες
- \* Ηλικία
- \* Σακχαρώδης Διαβήτης
- \* Νεφρική ανεπάρκεια
- \* Ανοσοκαταστολή
- \* Λιθίαση ουροποιητικού
- \* Χειρουργική επέμβαση
- \* Διαταραχές της ούρησης
- \* Βαλβίδες οπίσθιας ουρήθρας
- \* Κυστεο-ουρητηρική παλινδρόμηση
- \* Εγκυμοσύνη
- \* Νοσοκομειακοί παράγοντες

# Επιλεγμένες ουρολοιμώξεις

- \* Το βακτηριακό φάσμα των νοσηλευόμενων ουρολογικών ασθενών αποτελείται από:
  - \* **47% E coli,**
  - \* **13% Enterococcus spp,**
  - \* **11% Klebsiella spp,**
  - \* **8% Pseudomonas spp,**
  - \* **5% Proteus mirabilis,**
  - \* **4% Enterobacter spp, and**
  - \* **3% Citrobacter spp.**

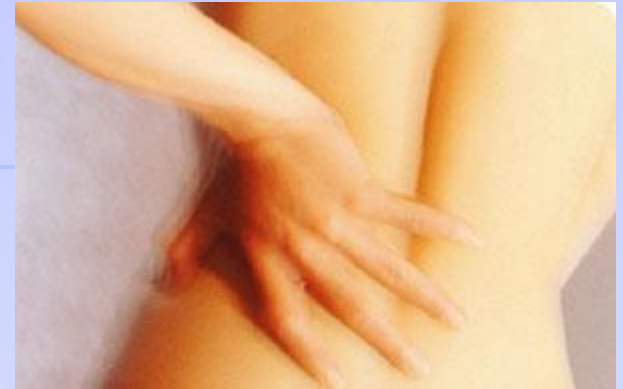*Gordon KA, Diagn Microbiol Infect Dis 2003;45(4):295–301.*



# ΠΕΡΙΣΤΑΤΙΚΟ

Ασθενής: 56 ετών γυναίκα

- \* Ιστορικό: Υγιής
- \* Κλινική εικόνα: Πυρετός, Άλγος ΑΡ Οσφυϊκής χώρας
- \* Ζωτικά σημεία: Σφίξεις: 98, Θ: 38.0° C, ΑΠ: 118/58
  - \* Ελαφρώς παχύσαρκη
  - \* Σημείο Murphay αριστερά θετικό
  - \* Εργαστηριακά:
    - \* Αίμα: Αυξημένα WBC 17.8, glucose 120, Cr 1.00
    - \* Ούρα: Πολλά πυοσφαίρια



# ΟΞΕΙΑ ΠΥΕΛΟΝΕΦΡΙΤΙΔΑ

(Rangel-Frausto MS. *Infect Dis Clin Nor Amer* 1999, 13: 299)

## **ΚΛΙΝΙΚΕΣ ΕΚΔΗΛΩΣΕΙΣ**

- Εμπύρετο ( $>38^{\circ}\text{C}$ ) με ρίγος
- Άλγος κατά την πλήξη της νεφρικής χώρας
- Συχνουρία και δυσουρικά ενοχλήματα: 65%
- Ναυτία, έμετος

## **ΕΡΓΑΣΤΗΡΙΑΚΑ ΕΥΡΗΜΑΤΑ**

- Πυουρία ( $>10$  κοπ φυγοκεντρημένα)
- Νιτρώδη
- $>10^3$  cfu/ml καλλιέργεια ούρων
- 90% θετική καλλιέργεια αίματος

<b>Recommendations for the diagnostic evaluation of uncomplicated pyelonephritis</b>	<b>Strength rating</b>
Perform <u>urinalysis</u> (e.g. using a dipstick method), including the assessment of white and red blood cells and nitrite, for routine diagnosis.	Strong
Perform <u>urine culture</u> and antimicrobial susceptibility testing in patients with pyelonephritis.	Strong
Perform <u>imaging of the urinary tract</u> to exclude urgent urological disorders.	Strong

# ΟΞΕΙΑ ΠΥΕΛΟΝΕΦΡΙΤΙΔΑ

- \* Μπορεί να περιλαμβάνει μέρος ή το σύνολο του νεφρού:
  - \* **εστιακή πυελονεφρίτιδα**
  - \* **διάχυτη πυελονεφρίτιδα**
- \* Η παθολογία της ανιούσας οξείας πυελονεφρίτιδας:
  - \* **διάμεση σωληναριακή νεφρίτιδα.**
- \* Η **κατανομή** είναι συνήθως **τμηματική**, ως ακτινωτές ή σφηνοειδείς λωρίδες, με μεγάλες περιοχές του παρεγχύματος φυσιολογικές.
  - \* Μπορεί να συνυπάρχει φλεγμονή του πυελοκαλυκτικού συστήματος χωρίς ωστόσο αυτή να είναι εμφανής.

# ΟΞΕΙΑ ΠΥΕΛΟΝΕΦΡΙΤΙΔΑ

## ✿ Ενδοφλέβιος πυελογραφία :

- \* 75% των ασθενών με μη επιπλεγμένη οξεία πυελονεφρίτιδα είναι **φυσιολογική**

*Little PJ, McPherson DR, DeWardener HE: Lancet 1:1186, 1965  
Meyrier A, Condamin MC, Femet M, et al: Kidney Int 35:696, 1989*

*Silver TM, Kass EJ, Thombury, et al: Radiology 118:65, 1976*

- \* 25% νεφρική διόγκωση, μειωμένη λειτουργικότητα,, καθυστερημένη εμφάνιση των καλύκων ή εξάλειψη του πυελοκαλυκικού συστήματος .

## ✿ Υπερηχοτομογραφία : **φυσιολογική** (LE:4 GR:C)

## ✿ Αξονική τομογραφία :

- \* Εάν ο πυρετός παραμένει 72h μετά τη θεραπεία (LE:4 GR:C) **γενικευμένη ή εστιακή** διόγκωση του νεφρού

*Gold RP, Mcclennan BL: Clinical Urography: An Atlas and Textbook of Urological Imaging. 1990, p 799*

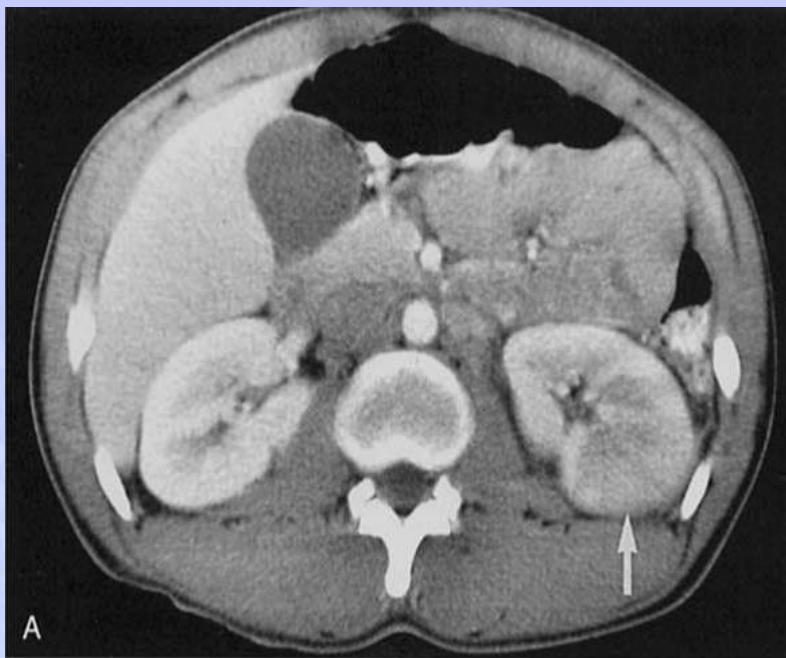
*Gold RP, Mcclennan BL, Rotenberg RR: AJR Am J Roentgenol 141:343, 1983*

- \* Μετά την ενδοφλέβια χορήγηση σκιαγραφικού:

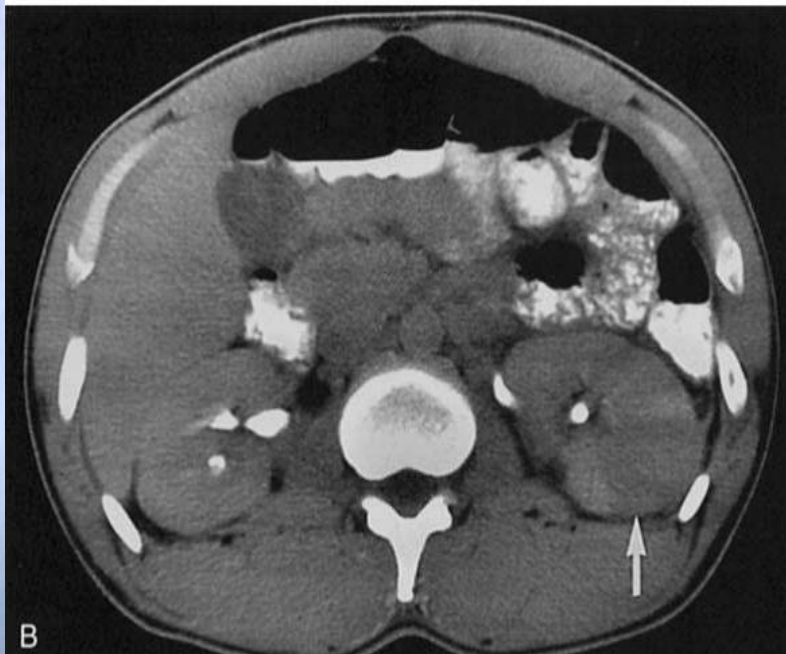
- \* **σε εστιακή ανιούσα πυελονεφρίτιδα** περιλαμβάνουν σφηνοειδείς ή γραμμικές ζώνες εξασθενημένης ακτινοβολίας από τους κάλυκες προς τη νεφρική κάψα
- \* **στη διάχυτη πυελονεφρίτιδα**, υπάρχει νεφρική διόγκωση, φτωχή ενίσχυση και ασθενής απέκκριση του σκιαγραφικού. Συχνά, περινεφρική φλεγμονή μπορεί να εμφανισθεί ως πάχυνση της περιτονίας Gerota και με διαφράγματα στο περινεφρικό λίπος.

*Soulen MC, Fishman EK, Goldman SM, et al: Role of CT. Radiology 171:703, 1989*

*Talner LB, Davidson AJ, Lebowitz RL, et al: Radiology 192:297, 1994*



Άμεσες (A) και καθυστερημένες (B) CT εικόνες δείχνουν μια εξασθενημένη σφηνοειδή ζώνη στο αριστερό νεφρό, ως επί εστιακής πυελονεφρίτιδας.



Recommendations for the treatment of uncomplicated pyelonephritis	Strength rating
Treat patients with uncomplicated pyelonephritis <u>not requiring hospitalisation</u> with <u>short course fluoroquinolones</u> as first line treatment.	Strong
Treat patients with uncomplicated pyelonephritis <u>requiring hospitalisation</u> with an <u>intravenous antimicrobial regimen</u> initially.	Strong
<u>Switch patients</u> initially treated with parenteral therapy, who improve clinically and can tolerate oral fluids, <u>to oral antimicrobial therapy</u> .	Strong
<u>Do not use</u> nitrofurantoin, oral fosfomicin, and pivmecillinam to treat uncomplicated pyelonephritis.	Strong



# Θεραπεία της μη επιπλεγμένης οξείας πνευμονεφρίτιδας empirical oral antimicrobial therapy

\* Θεραπεία από του στόματος 7-14 ημέρες

Antimicrobial	Daily dose	Duration of therapy	Comments
Ciprofloxacin	500-750 mg b.i.d	7 days	Fluoroquinolone resistance should be less than 10%.
Levofloxacin	750 mg q.d	5 days	If such agents are used empirically, an <u>initial intravenous dose of a long acting parenteral antimicrobial</u> (e.g. ceftriaxone) should be administered
Trimethoprim sulphamethoxazol	160/800 mg b.i.d	14 days	
Cefpodoxime	200 mg b.i.d	10 days	
Ceftibuten	400 mg q.d	10 days	



# Θεραπεία της μη επιπλεγμένης οξείας πυελονεφρίτιδας

## empirical parenteral antimicrobial therapy

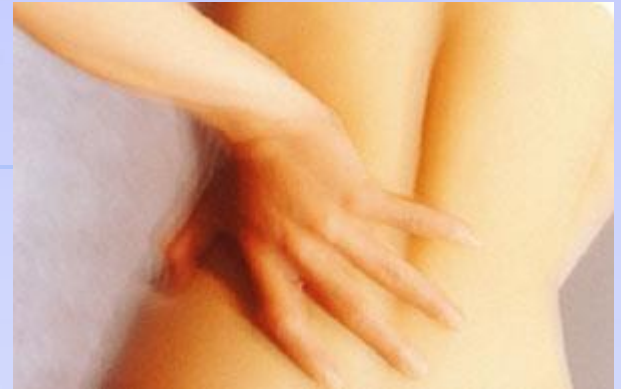Antimicrobial	Daily dose	Comments
<b><i>First-line treatment</i></b>		
Ciprofloxacin	400 mg b.i.d	
Levofloxacin	750 mg q.d	
Cefotaxime	2 g t.i.d	Not studied as monotherapy in acute uncomplicated pyelonephritis.
Ceftriaxone	1-2 g q.d	Lower dose studied, but higher dose recommended.

# Θεραπεία της μη επιπλεγμένης οξείας πυελονεφρίτιδας

## empirical parenteral antimicrobial therapy

Antimicrobial	Daily dose	Comments
<b><i>Second-line treatment</i></b>		
Cefepime	1-2 g b.i.d	Lower dose studied, but higher dose recommended.
Piperacillin/tazobactam	2.5-4.5 g t.i.d	
Ceftolozane/tazobactam	1.5 g t.i.d	Not studied as monotherapy in acute uncomplicated pyelonephritis.
Ceftazidime/avibactam	2.5 g t.i.d	
Gentamicin	5 mg/kg q.d	Not studied as monotherapy in acute uncomplicated pyelonephritis.
Amikacin	15 mg/kg q.d	
<b><i>Alternatives</i></b>		
Imipenem/cilastatin	0.5 g t.i.d	Consider carbapenems only in patients with early culture results indicating the presence of multi-drug resistant organisms.
Meropenem	1 g t.i.d	

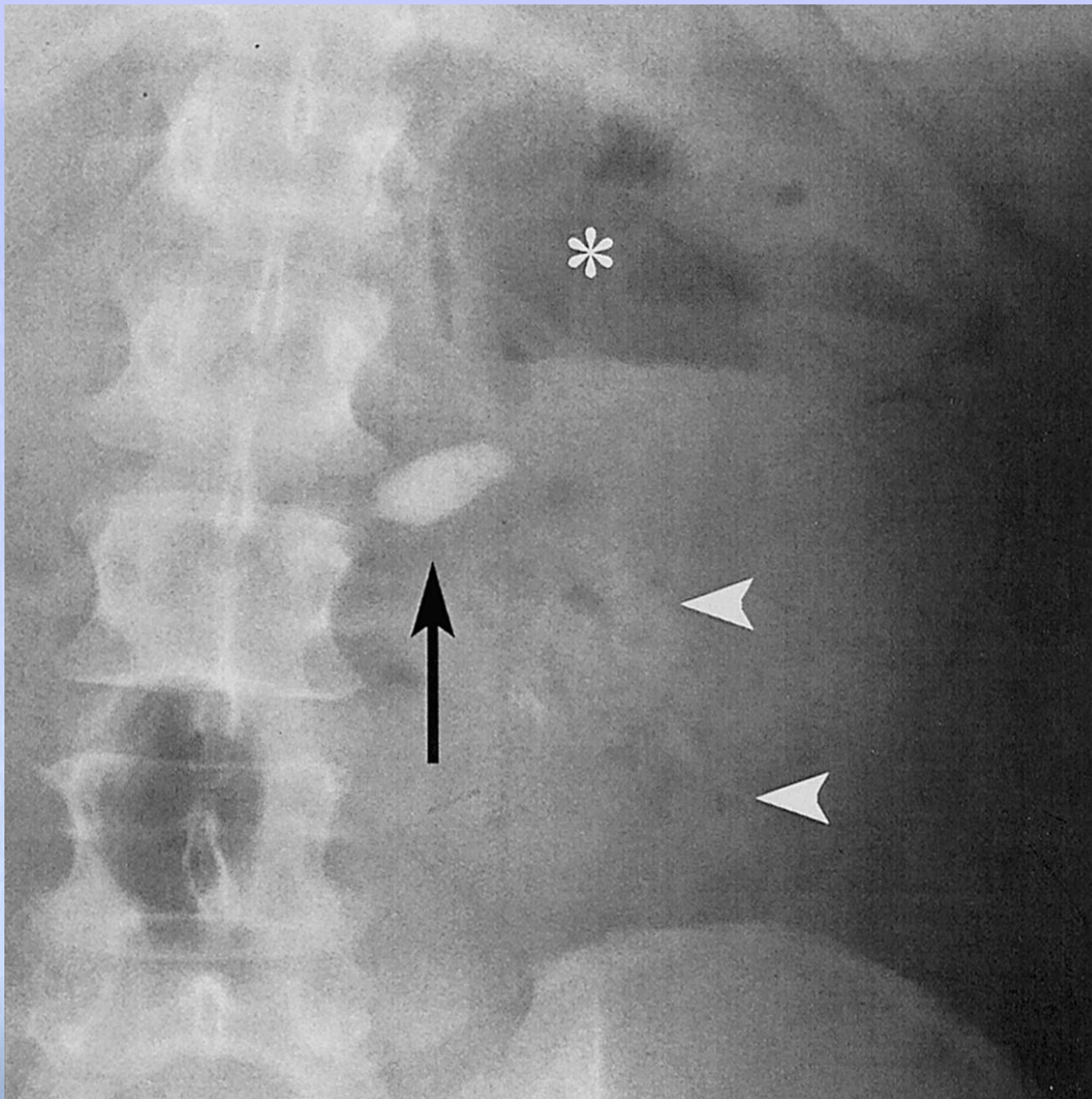
# ΠΕΡΙΣΤΑΤΙΚΟ



Ασθενής: 56 ετών γυναίκα

- \* Ιστορικό: Υγιής
- \* Κλινική εικόνα: Πυρετός, Άλγος ΑΡ Οσφυϊκής χώρας
- \* Ζωτικά σημεία: Σφίξεις: 98, Θ: 38.0° C, ΑΠ: 118/58
  - \* Ελαφρώς παχύσαρκη
  - \* Σημείο Murphay αριστερά θετικό
- \* Εργαστηριακά:
  - \* Αίμα: Αυξημένα WBC 17.8, glucose 120, Cr 1.00
  - \* Ούρα: Πολλά πυοσφαίρια
- \* Ποιο θα ήταν το επόμενο βήμα σας?

# Identify:

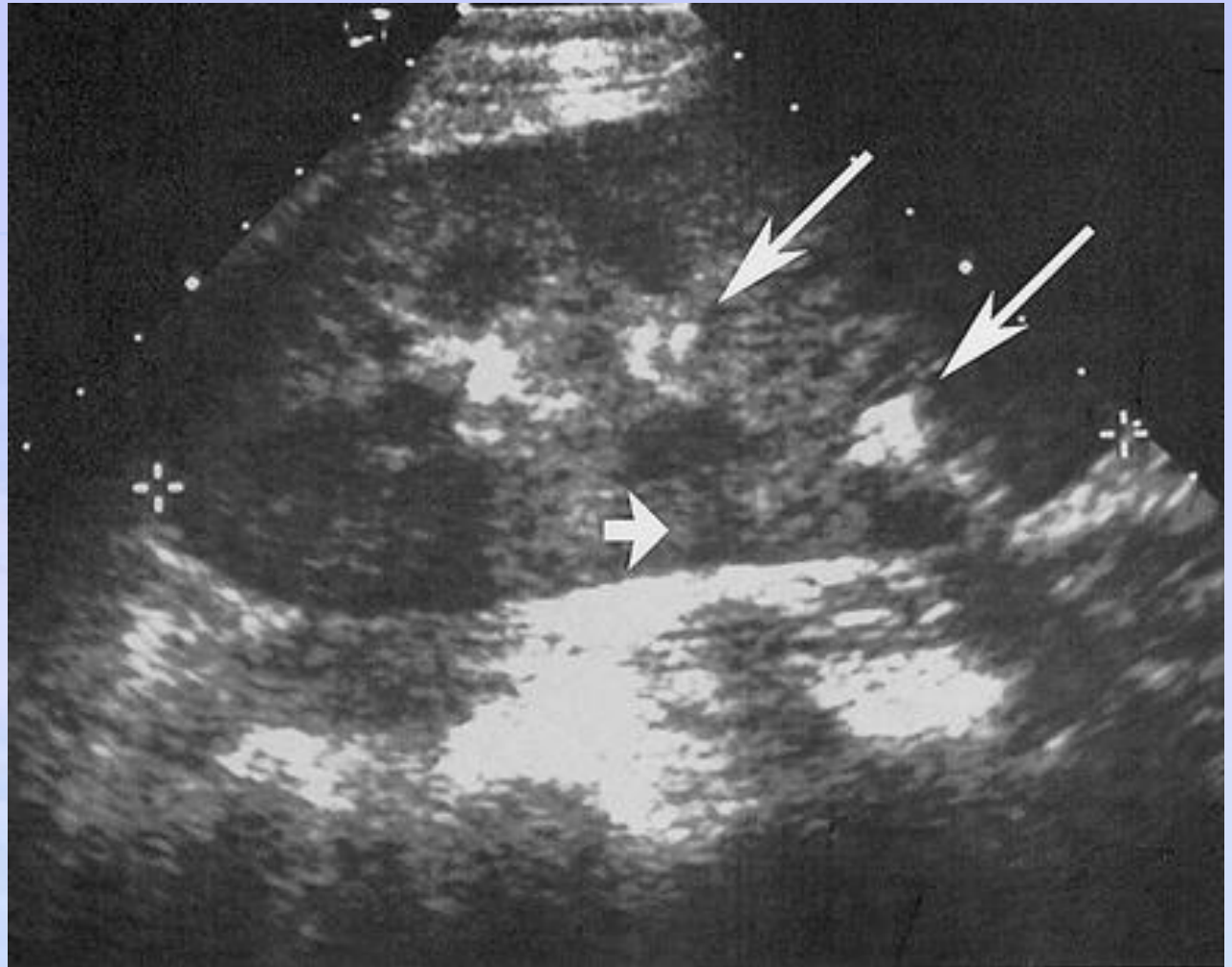


Black

White

Star?

## Υπέρηχος:

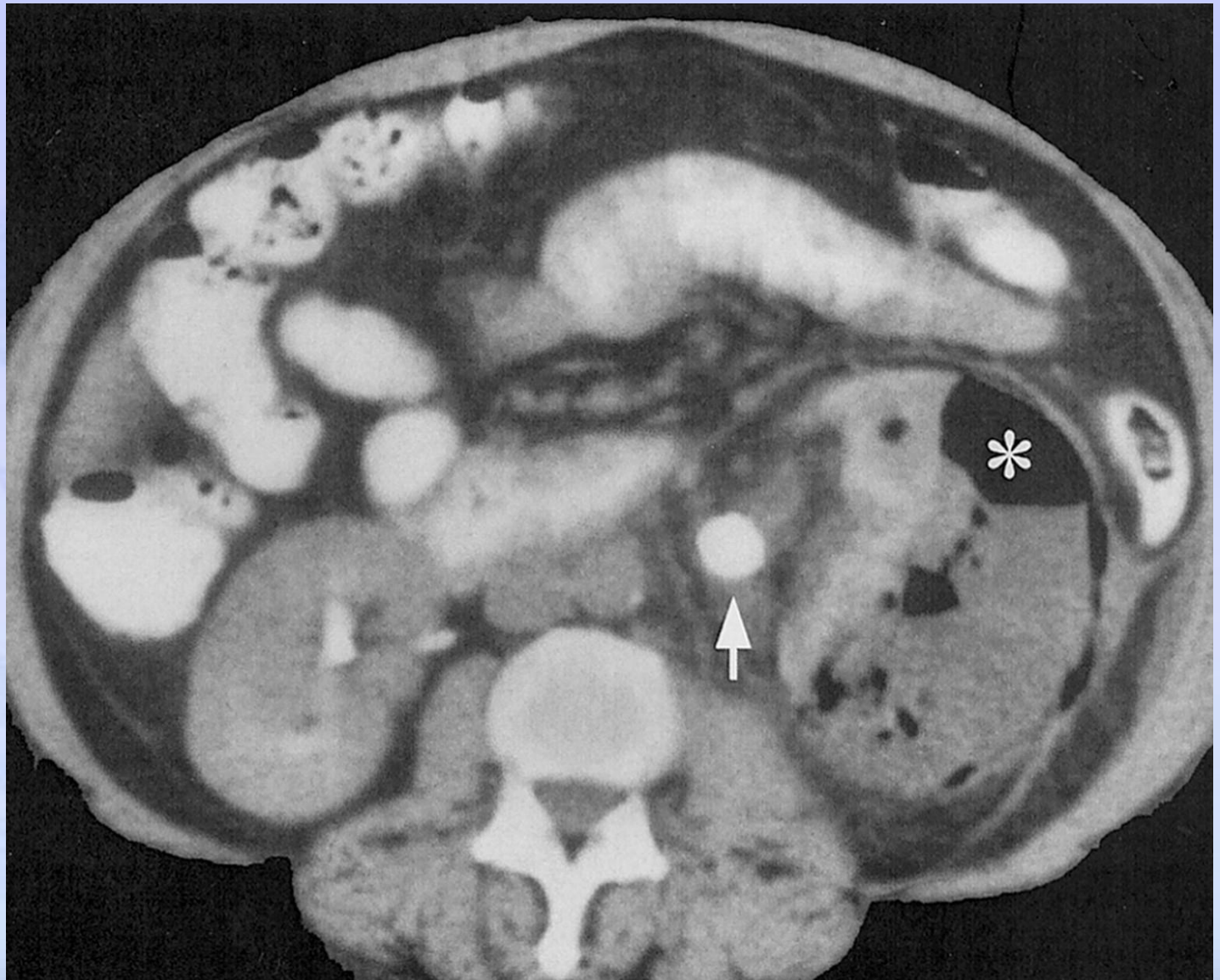


Υπερηχογενείς εστίες με ακουστική σκίαση από τον αέρα μέσα ή γύρω από το νεφρό

*Michaeli J, Mogle P, Perlberg S, et al. J Urol 131:203, 1984  
Rodriguez-de-Velasquez A, et al. Radiographics 15:1051, 1995*



## Αξονική τομογραφία:



- \* Εντοπίζει περιοχές με αέρα εντός και γύρω από το νεφρό.

*Michaeli J, Mogle P, Perlberg S, et al. J Urol 131:203, 1984*

*Rodriguez-de-Velasquez A, et al. Radiographics 15:1051, 1995*

*Grayson DE et al. Emphysematous infections of the abdomen and pelvis: a pictorial review. Radiographics. 2002;22:543-561.*

## \* Αξονική τομογραφία:

### \* Τρεις πιθανές κατανομές του αέρα

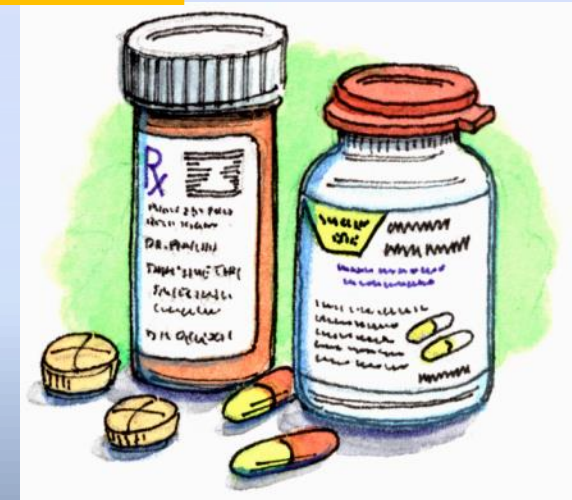- \* ακτινική κατανομή των φυσαλίδων κατά μήκος των πυραμίδων,
- \* πιο εκτεταμένη με περινεφρική επέκταση, και
- \* επέκταση του αέρα μέσω της περιτονίας Gerota στον οπισθοπεριτοναϊκό χώρο

*Michaeli J, Mogle P, Perlberg S, et al. J Urol 131:203, 1984  
Rodriguez-de-Velasquez A, et al. Radiographics 15:1051, 1995*

# Διάγνωση?

Εμφυσηματώδης πνευμονεφρίτιδα με απόφραξη από λίθο

Λόγω της ταχείας διάγνωσης σας, ο ασθενής έλαβε τα κατάλληλα αντιβιοτικά, υποβλήθηκε σε θεραπεία με διαδερμική παρακέντηση και πήρε εξιτήριο την 10η ημέρα με νέα διάγνωση διαβήτη και χρόνια νεφρική ανεπάρκεια.





# Εμφυσηματώδης Πυελονεφρίτις

- \* Παρουσία αέρα εντός του νεφρικού παρεγχύματος
- \* Αποτέλεσμα μιας ασυνήθιστης αλλά σοβαρής νεκρωτικής λοίμωξης εμφανίζεται **σχεδόν αποκλειστικά σε διαβητικούς.**
- \* Γυναίκες : άνδρες (1,8: 1)
- \* Η μέση ηλικία εμφάνισης: 50 έτη
- \* Τα ποσοστά θνησιμότητας είναι υψηλά:
  - \* 80% έως 90% για φαρμακευτική θεραπεία και
  - \* 11% έως 36% για χειρουργική θεραπεία

*Evanoff GV, et al. Am J Med 83:149, 1987*

*Lautin EM, et al. Urol Radiol 1:93, 1979*

*Michaeli J, et al. J Urol 131:203, 1984*

# Εμφυσηματώδης Πνευμονεφρίτιδα

Σπάνια, απειλητική για τη ζωή νεκρωτική λοίμωξη των νεφρών που χαρακτηρίζεται από συσσώρευση αέρα

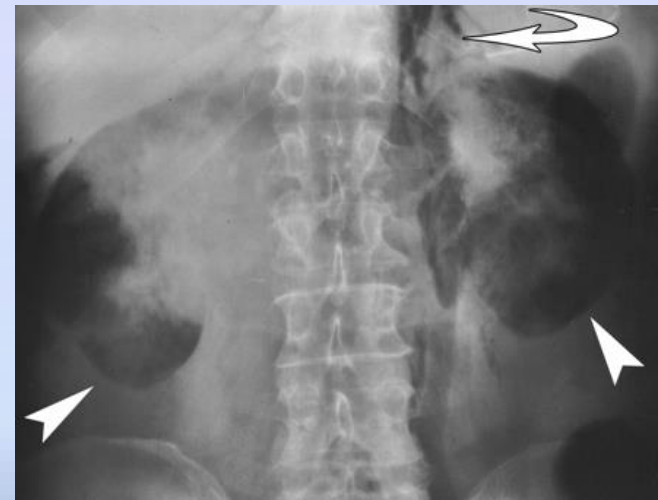
Μπορεί να συμβεί οπουδήποτε!

Εμφυσηματώδης πνευμονεφρίτιδα =  
νεφρό

Εμφυσηματώδης πνευλίτιδα =  
πνελοκαλυκικό σύστημα

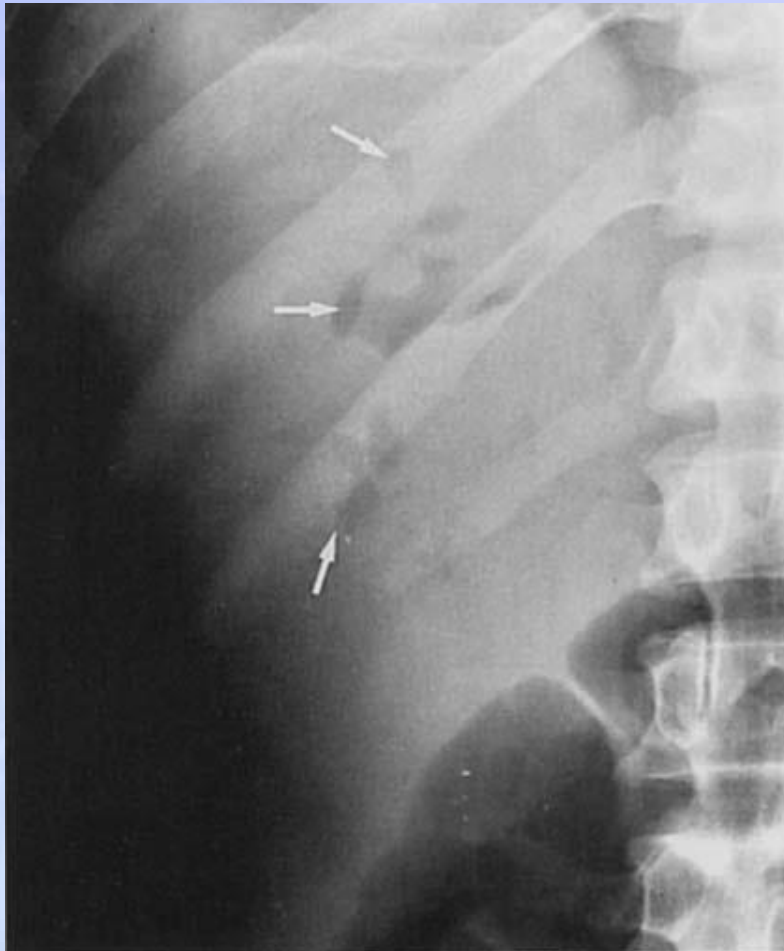Εμφυσηματώδης ουρητηρίτιδα =  
ουρητηρικό τοίχωμα

Εμφυσηματώδης κυστίτιδα = τοίχωμα  
της ουροδόχου κύστης



# ΕΜΦΥΣΗΜΑΤΩΔΗΣ ΠΥΕΛΙΤΙΣ

- ✿ Παρουσία αέρα εντός του αποχετευτικού συστήματος του νεφρού με λοίμωξη.
- ✿ στο 50% περίπου των ασθενών, συνδέεται με τον **διαβήτη**
- ✿ πιο συχνά στις γυναίκες (3: 1) με μέση ηλικία των 50.
- ✿ **Κλινικά:** μη ειδικά σημεία και συμπτώματα: (πυρετό, κοιλιακό άλγος και ευαισθησία, ναυτία και έμετο.
- ✿ **Κ/α ούρων:** παρουσία λοίμωξης, συνήθως *Escherichia coli*.
- ✿ **Η πρόγνωση** είναι καλύτερη από ό, τι στην εμφυσηματώδη πυελονεφρίτιδα, με μια συνολική θνησιμότητα 20% περίπου.
- ✿ **Θεραπεία:**
  - \* Αν δεν υπάρχει συνυπάρχουσα απόφραξη: αντιβιοτικά και μόνο
  - \* Εάν υπάρχει απόφραξη, πρέπει να αρθεί το κώλυμα για επαρκή ανταπόκριση στη θεραπεία.



**ΝΟΚ και ΙVU:** παρουσία αέρα στη νεφρική πύελο, τους κάλυκες και σπάνια στον ουρητήρα.

**Υπέρηχος:** αέρας στο εσωτερικό του πυελοκαλυκικού συστήματος ως μια υπερηχογενή περιοχή με οπίσθια ακουστική σκιά.

**Αξονική τομογραφία:** παρουσία αέρα μέσα στον νεφρό

# Εμφυσηματώδης Πυελονεφρίτιδα

## Διάγνωση

- \* 1898 - Πρώτη αναφορά: Ασθ με πνευματουρία. JAMA.(1)
- \* 1962 – Επινόηθηκε ο όρος εμφυσηματώδης πυελονεφρίτιδα.(2)
- \* Διάγνωση για σκοπούς μελέτης:( 3)
  - \* Συμπτώματα λοίμωξης ανώτερου ουροποιητικού ή πυρετός με θετική καλλιέργεια ούρων ή πυουρία χωρίς άλλες εντοπισμένες εστίες λοίμωξης
  - \* Ακτινολογική απεικόνιση αέρα στο αποχετευτικό σύστημα , νεφρικό παρέγχυμα ή περινεφρικό ή παρανεφρικό χώρο.
  - \* Απουσία συριγγίου μεταξύ του ουροποιητικού συστήματος και του εντέρου, πρόσφατου τραυματισμού, εισαγωγής καθετήρα ουροδόχου κύστης ή πλύσεις.

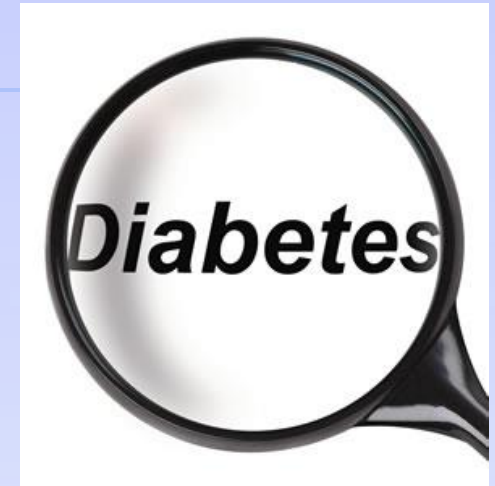(1) Kelly HA, MacCallum WG. Pneumaturia. *JAMA*. 1898;31:375.

(2) Schultz EH, Klorfein EH. Emphysematous pyelonephritis. *J Urol*. 1962;87:762.

(3) Huang JJ, Tseng CC. Emphysematous pyelonephritis: Clinicoradiological classification, management, prognosis, and pathogenesis. *Arch Intern*

# Παράγοντες κινδύνου

- Παράγοντες κινδύνου<sup>(1)</sup>
- Διαβήτης: 96% των ασθενών
- Γυναίκα 80% (♀ : ♂ = 4: 1)
- Αριστερός νεφρός 56%, άμφω 3%
- Απόφραξη της ουροποιητικής οδού 29%, λίθος 24%
- Μέση ηλικία 55-60 ετών<sup>(2)</sup>
- Χαμηλός έλεγχος του διαβήτη με HbA1c > 0,08 στο 72% <sup>(3)</sup>



(1) Somani et al. Is percutaneous drainage the new gold standard in the management of emphysematous pyelonephritis? Evidence from a systematic review. *J Urol.* 2008;179:1844-1849.

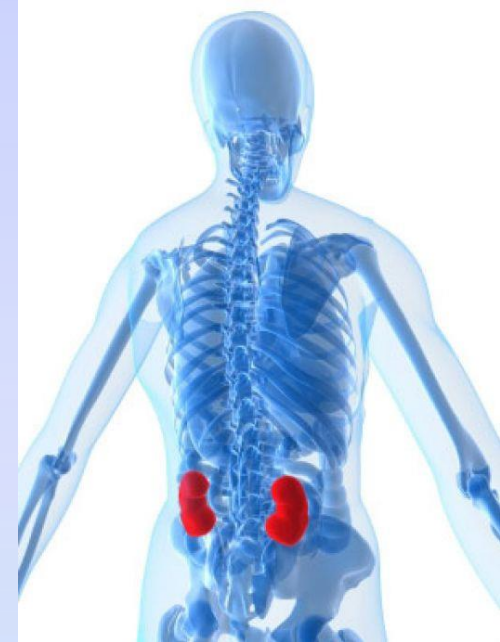(2) Falagas ME, Alexiou VG, Giannopoulou KP, Siempos II. Risk factors for mortality in patients with emphysematous pyelonephritis. *J Urol.* 2007;178:880-885.

(3) Huang JJ, Tseng CC. Emphysematous pyelonephritis: Clinicoradiological classification, management, prognosis, and pathogenesis. *Arch Intern Med.* 2000;160:707-805.



# Κλινικά χαρακτηριστικά

- Συνήθης τριάδα της λοίμωξης του ανώτερου ουροποιητικού<sup>(1)</sup>
  - \* Πυρετός 79%
  - \* Άλγος πλάγιου κοιλιακού, κοιλιακού τοιχώματος ή οσφυϊκής χώρας 71%
  - \* Πυουρία 79%
- Συμπτώματα - οξεία ή χρόνια παρουσίαση!
  - \* Ναυτία, έμετος 8%
  - \* Δύσπνοια 6%
  - \* Αλλαγή επιπέδου συνείδησης 9%
- Σημεία
  - \* Σοκ 29%
  - \* Εξάνθημα; (2)



(1) Huang JJ, Tseng CC. Emphysematous pyelonephritis: Clinicoradiological classification, management, prognosis, and pathogenesis. *Arch Intern Med.* 2000;160:797-805.

(2) Sun JT, Tsai MT. emphysematous pyelonephritis with flank rash. *Q J Med* January, 2009.

# Εργαστηριακά ευρήματα

## ➤ Εργαστηριακά δεδομένα:

- \* Λευκοκυττάρωση:  $WBC > 12 \times 10^9$  - 67%
- \* Θρομβοκυτταροπενία: Αιμοπετάλια  $< 120 \times 10^9$  - 46%

## ➤ Αξιολόγηση ούρων:

- \* Πυουρία 79%
- \* Μακροσκοπική αιματουρία ( $RBC > 100$ /κοπ) - 13%
- \* Σοβαρή πρωτεϊνουρία  $> 3g/L$  - 21%





# Παθογένεια: Μικρόβια

## ➤ Καλλιέργεια ούρων:

- Escherichia coli - 67%
- Klebsiella 20%
- proteus και pseudomonas 10%
- Καμία αύξηση 4%

## ➤ Μικρόβια:

- Πολυμικροβιακές λοιμώξεις: Strep και Staph
- Σπάνιες: Bacteriodes fragilis, Clostridium, Cryptococcus, Pneumocystis carinii.
- Superinfectcion: Candida



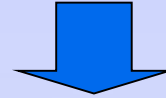
Somani et al. Is percutaneous drainage the new gold standard in the management of emphysematous pyelonephritis? Evidence from a systematic review. *J Urol*. 2008;179:1844-1849.

Tang HJ et al. Clinical characteristics of emphysematous pyelonephritis. *J Microbiol Immunol Infect*. 2001;34:125-130.

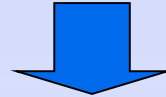
# Παθογένεση



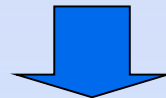
(1) Υψηλά επίπεδα γλυκόζης ιστού



(2) Παρουσία βακτηρίων που με τη γλυκόζη απελευθερώνουν CO<sub>2</sub> + H<sub>2</sub> + γαλακτικό



(3) Διαταραγμένη αγγειακή παροχή και μειωμένη ιστική διάχυση



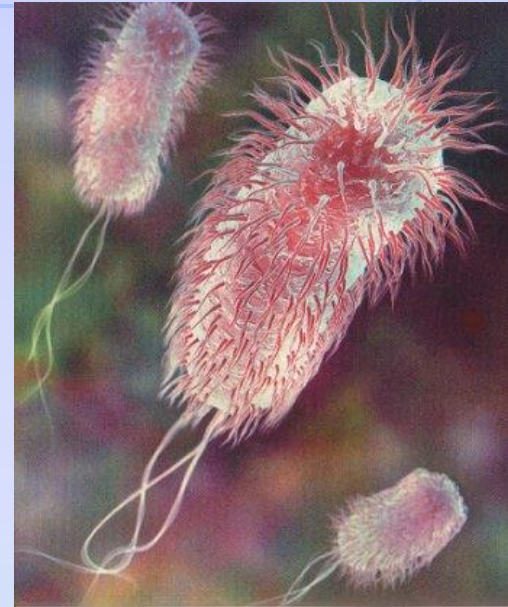
(4) Ανοσοκαταστολή και/ή



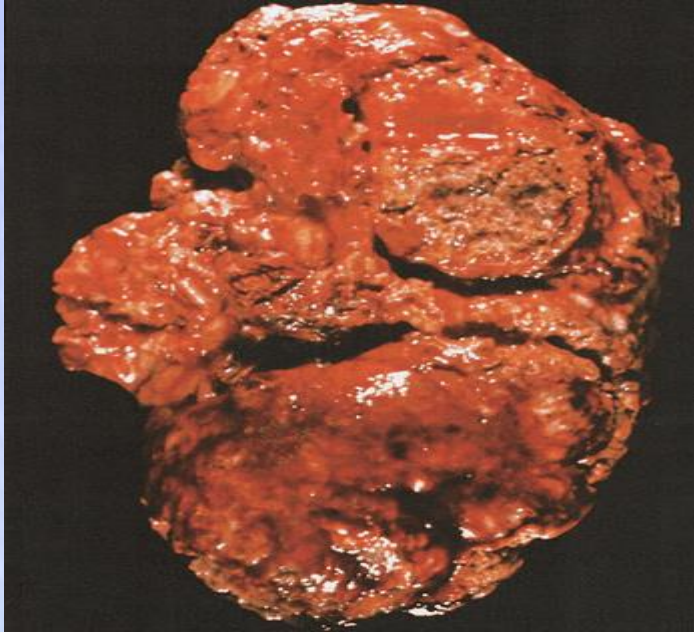
(5) Απόφραξη του ουροποιητικού συστήματος σε μη διαβητικούς ασθενείς

# Παράγοντες τοξικότητας

- Παράγοντες ξενιστή για την EPN:
  - Κακός γλυκαιμικός έλεγχος HbA1c > 11% (OR 4.9  $p = 0.018$ )
  - Λιγότερες ιατρογενείς ουρολοιμώξεις (0% έναντι 6%) ( $p = 0,09$ )
- Βακτηριακοί τοξικοί παράγοντες
  - EPN - αυξημένη πρωτεΐνη ουροπαθογόνου (*usp*) γονιδίου (OR 8.4  $p = 0.057$ )
  - EPN - λιγότερο PapG II γονίδιο προσκόλλησης (OR 0.2  $p = 0.01$ )

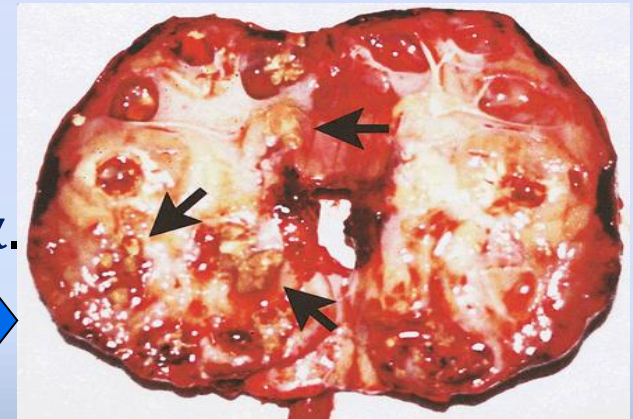


# Παθολογοανατομικά στοιχεία



(1) Το κομμένο δείγμα αποκαλύπτει διάχυτη παρεγχυματική νέκρωση


(2) Δείγμα με πολλά παρεγχυματικά αποστήματα γεμάτα με πυώδες εξίδρωμα.





# Διάγνωση: Πότε πρέπει να σκεφτούμε την EPN?<sup>1</sup>

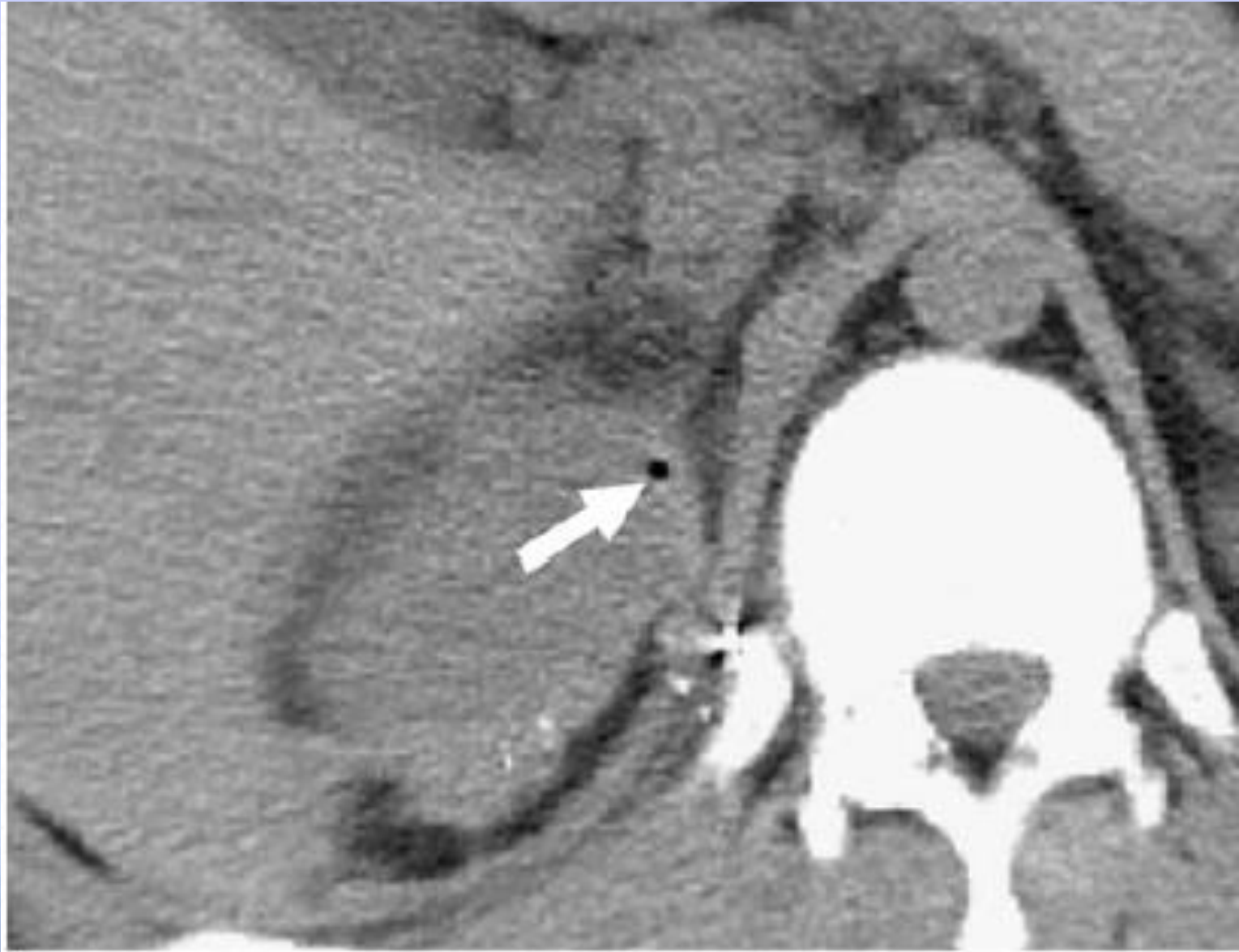
- \* ΣΔ
- \* Γυναίκα
- \* Σημεία λοίμωξης του ανώτερου ουροποιητικού συστήματος
- \* Σήψη
- \* Κακός γλυκαιμικός έλεγχος
- \* Αυξημένη κρεατινίνη ορού ή χαμηλά επίπεδα αιμοπεταλίων
- \* Κακή ανταπόκριση στα αντιβιοτικά



# Διαφορική Διάγνωση για την παρουσία αέρα στο ουροποιητικό σύστημα<sup>1</sup>

- \* Τυχαία / Ιατρογενής – τοποθέτηση καθετήρα
- \* Πρόσφατη χρήση εργαλείων / χειρουργική επέμβαση
  - \* Διαγνωστικές εξετάσεις: κυστεσκόπηση, ουρητηροσκόπηση
  - \* Θεραπευτικές παρεμβάσεις: διουρηθρική εκτομή όγκου (TUR-BT), αγγειακός εμβολισμός ενός όγκου, τοποθέτηση pig-tail
- \* Ileal Conduit
- \* Μετά από ουρητηροσιγμοειδοστομία
- \* Συρίγγιο με κοίλο όργανο
- \* Διεισδυτικό ή αμβλύ τραύμα

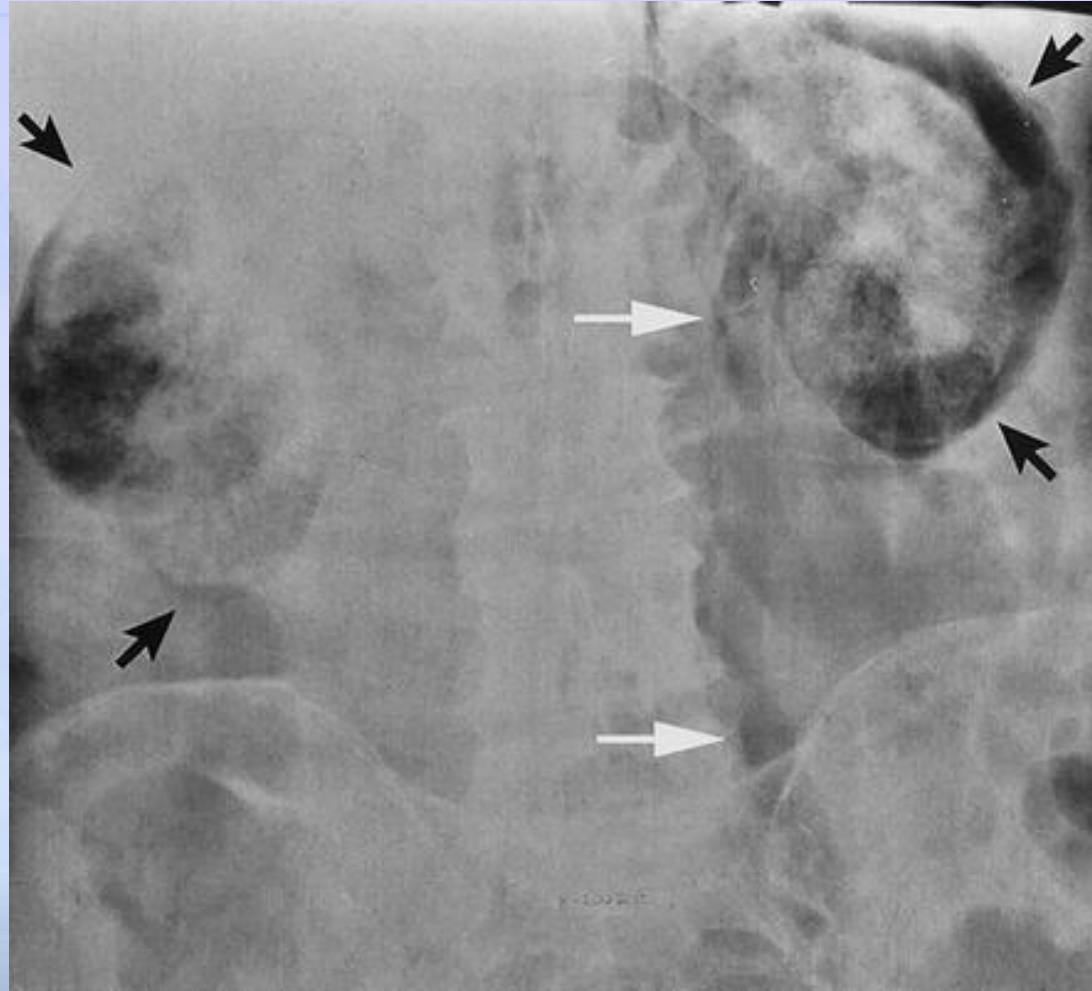
(1) Portnoy et al. Gas in the kidney: CT findings. *Emerg Radiol.* 2007;14:83-87.



(1) Portnoy et al. Gas in the kidney: CT findings. *Emerg Radiol.* 2007;14:83-87.

# α/α ΝΟΚ

- \* Μπορεί να αναδείξει τον αέρα σε σχήμα ημισελήνου στο άνω πόλο του νεφρού<sup>1</sup>
- \* Χαμηλή ευαισθησία<sup>2</sup>:
  - \* Αέρας στο 33% των απλών α/α κοιλίας
- \* Μπορεί να είναι δύσκολο να διακρίνει κανείς τη παρουσία αέρα λόγω νεκρωτικής βλάβης από τον αέρα του εντέρου

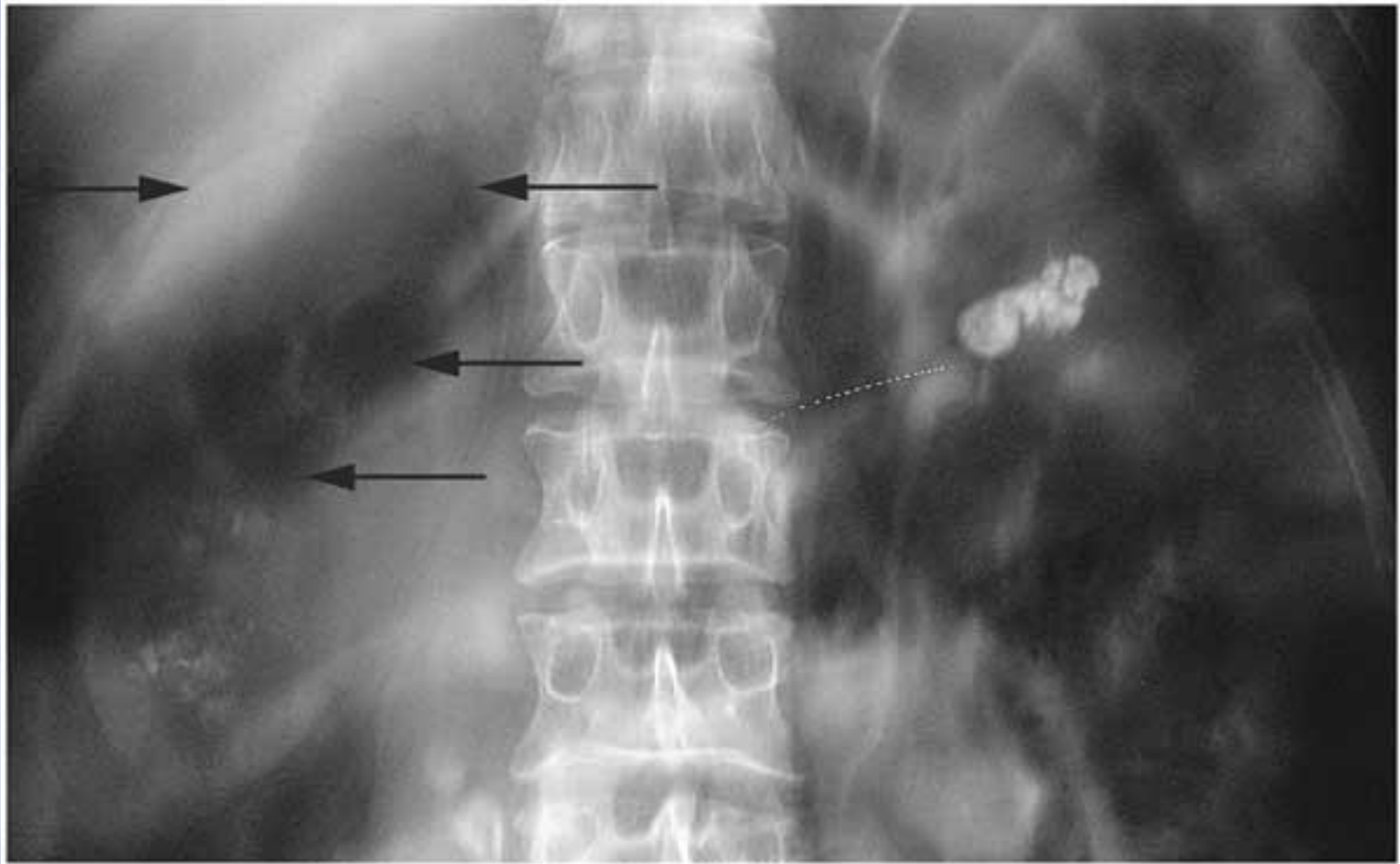


(1) Lee C, Henderson SO. Emergent surgical complications of genitourinary infections. *Emerg Med Clin N Am.* 2003;21:1057-1074.  
(2) Michaeli J, Mogle P, Perlberg S, Hemiman S, Caine M. Emphysematous pyelonephritis. *J Urol.* 1984;131:203-208.



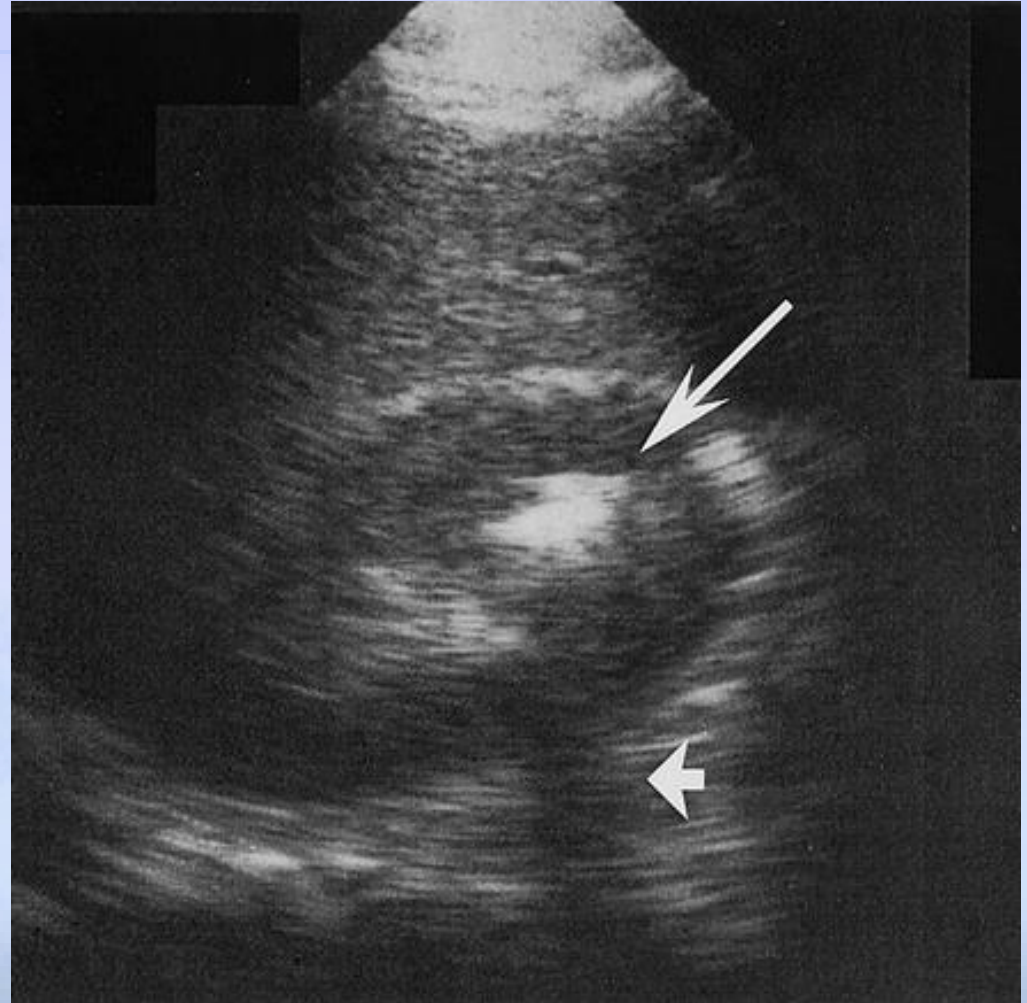
# Ενδοφλέβια Πυελογραφία

- Έχει σχεδόν εγκαταλειφθεί
- Οικονομικά αποδοτική
- Μπορεί να διαφορο-διαγνώσει την λιθίαση ή τη θηλώδη νέκρωση
- Χαμηλή ευαισθησία για στο εμφύσημα
- Ακατάλληλη για τους περισσότερους ασθενείς: αφυδατωμένοι, με διαβήτη, με κακή νεφρική λειτουργία.



# Υπέρηχος

- \* Προσβάσιμος και οικονομικά αποδοτικός χωρίς ακτινοβολία.
- \* Χρήσιμος για την αξιολόγηση της υδρονέφρωσης ή της πυονέφρωσης.
- \* Περιορίζεται από τον σωματότυπο.
- \* Λιγότερο ευαίσθητος από την CT.<sup>1</sup>



(1) Demertzis J, Menias CO. State of the art: imaging of renal infections. *Emerg Radiol.* 2007;14:13-22.

(2) Grayson DE et al. Emphysematous infections of the abdomen and pelvis: a pictorial review. *Radiographics.* 2002;22:543-561.

# Αξονική τομογραφία

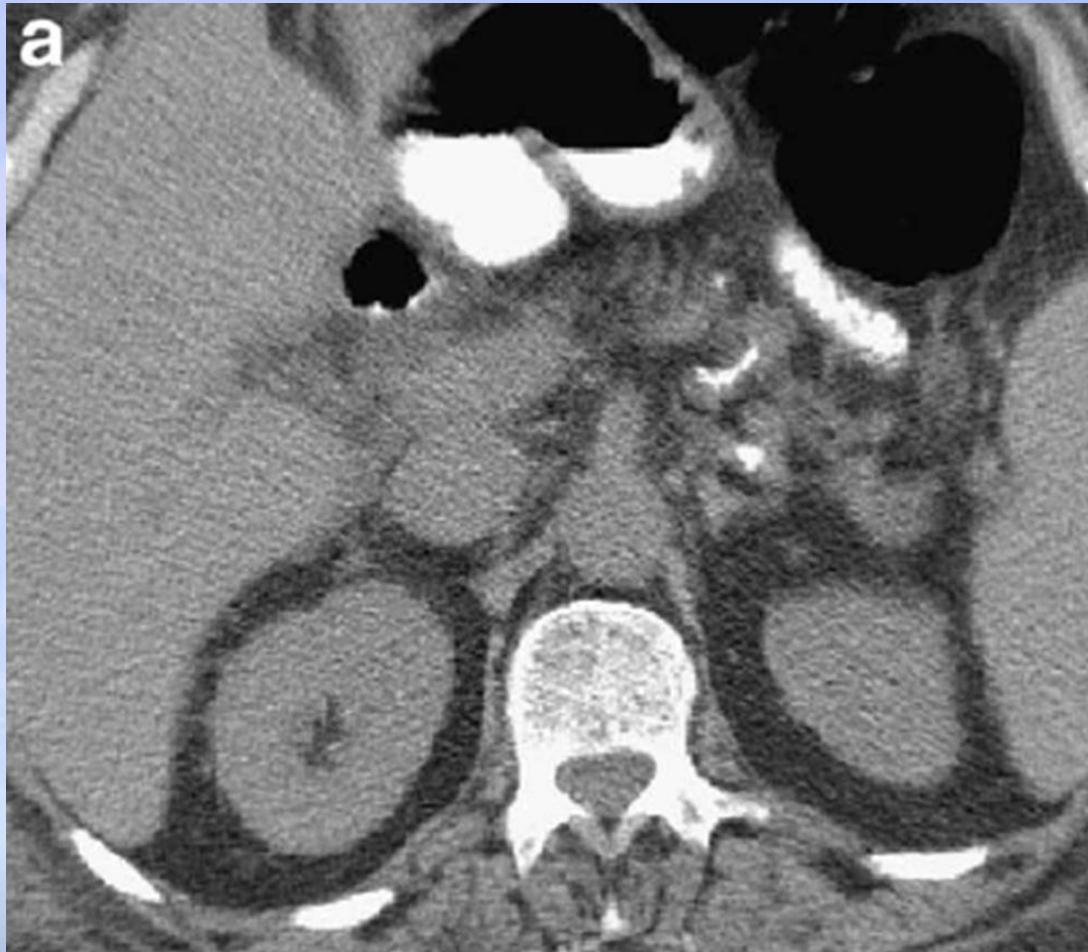
- \* Αυξημένο κόστος, ακτινοβολία, σκιαγραφικό.
- \* Προτιμώμενη απεικόνιση<sup>1,2</sup>:
  - \* Αξιολογεί την έκταση της βλάβης
  - \* Το iv σκιαγραφικό μπορεί να παρέχει πληροφορίες σχετικά με τη λειτουργικότητα του νεφρού
  - \* 100% ευαισθησία (in largest systematic review)<sup>3</sup>

(1) Lee C, Henderson SO. Emergent surgical complications of genitourinary infections. *Emerg Med Clin N Am.* 2003;21:1057-1074.

(2) Demertzis J, Menias CO. State of the art: imaging of renal infections. *Emerg Radiol.* 2007;14:13-22.

(3) Somani et al. Is percutaneous drainage the new gold standard in the management of emphysematous pyelonephritis? Evidence from a systematic review. *J Urol.* 2008;179:1844-1849.

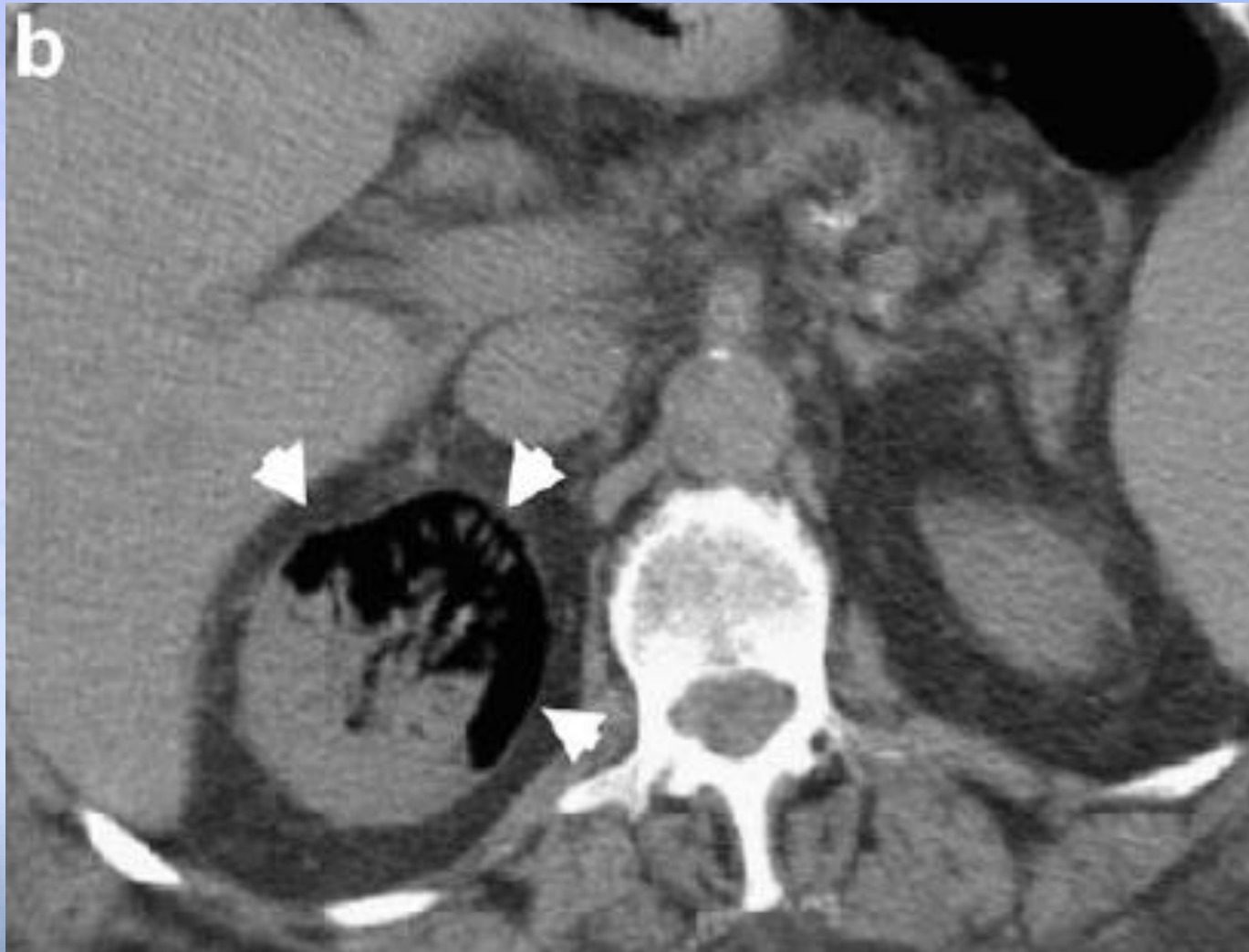# Ημέρα εισαγωγής



Portnoy et al. Gas in the kidney: CT findings. *Emerg Radiol.* 2007;14:83-87

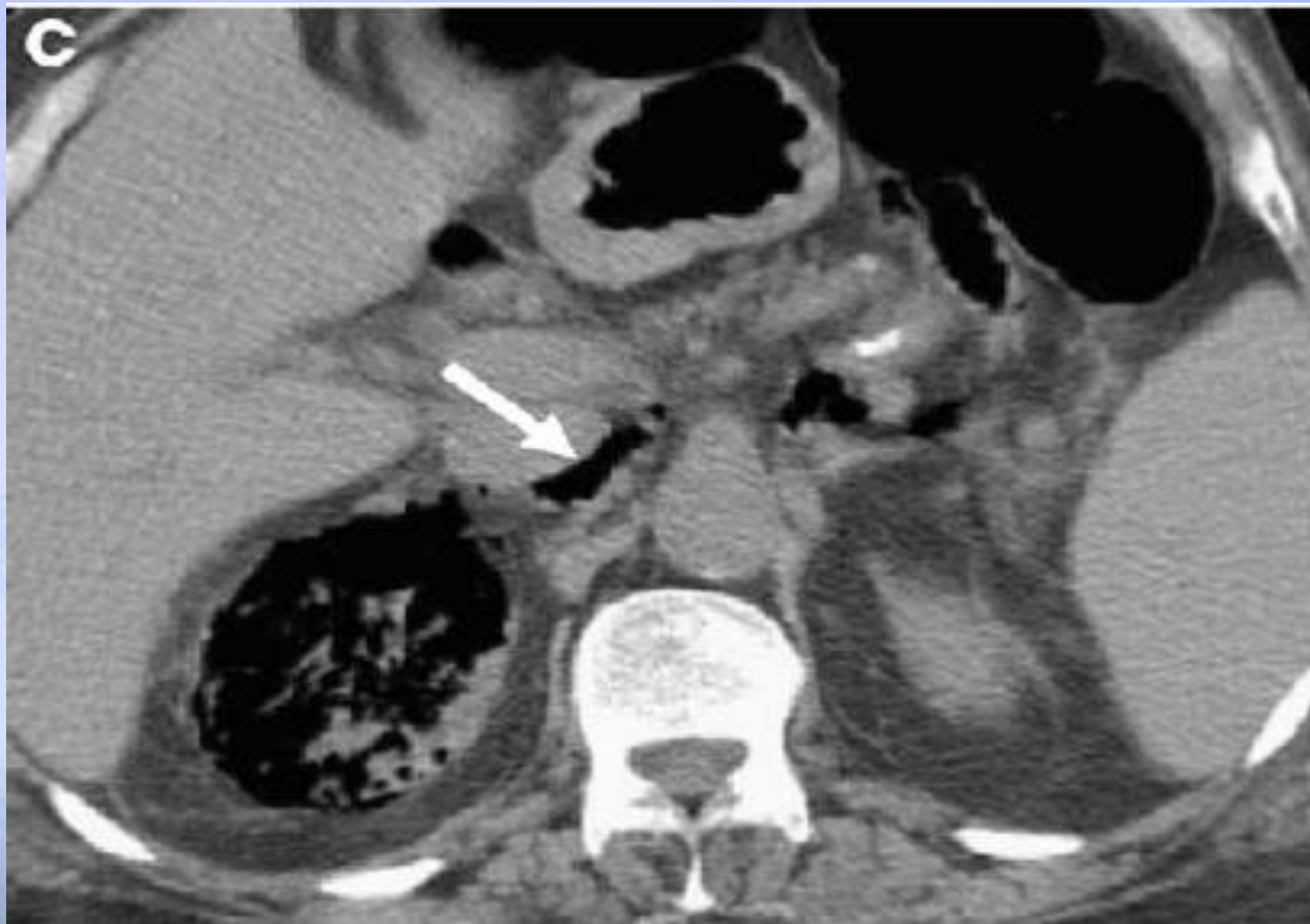


# Ημέρα 2: Μετά την εισαγωγή



Portnoy et al. Gas in the kidney: CT findings. *Emerg Radiol.* 2007;14:83-87.

# Ημέρα 3



Portnoy et al. Gas in the kidney: CT findings. *Emerg Radiol.* 2007;14:83-87.

# Ταξινόμηση

- Ταξινόμηση με βάση ευρήματα σε απλή α/α, U/S ή CT Wan (1996) :

- **Τύπος 1:**

Καταστροφή του παρεγχύματος είτε με απουσία της διήθησης των ούρων είτε με την παρουσία **γραμμοειδών ή στικτών αερίων.**

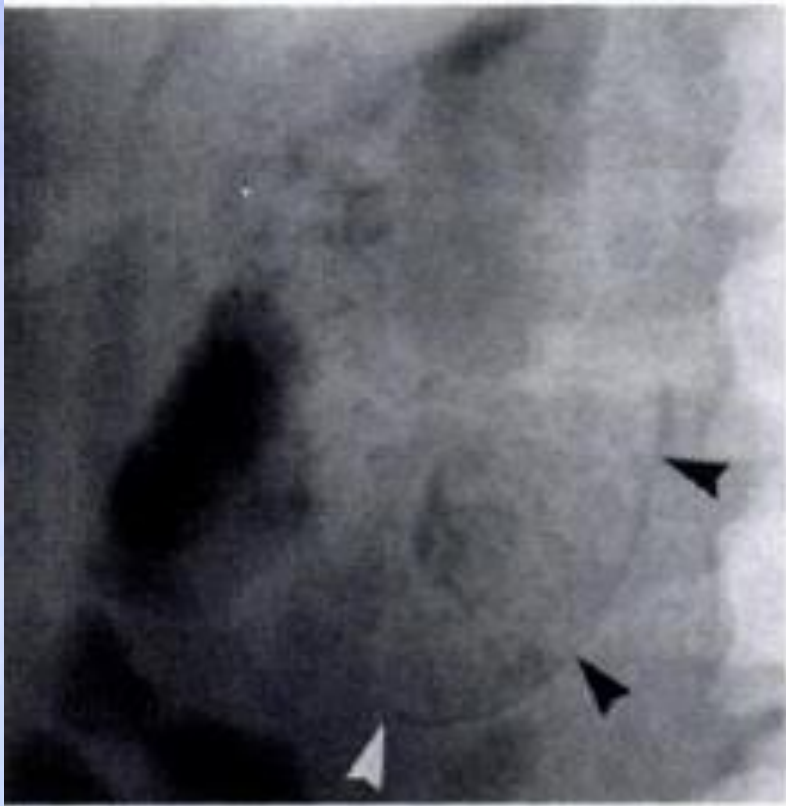
Συνδυάζεται με αυξημένη θνησιμότητα (OR 2.53), μια πιο οξεία και σοβαρή πορεία και μικρότερο διάστημα από την έναρξη μέχρι το θάνατο.<sup>1,2</sup>

- **Τύπος 2:**

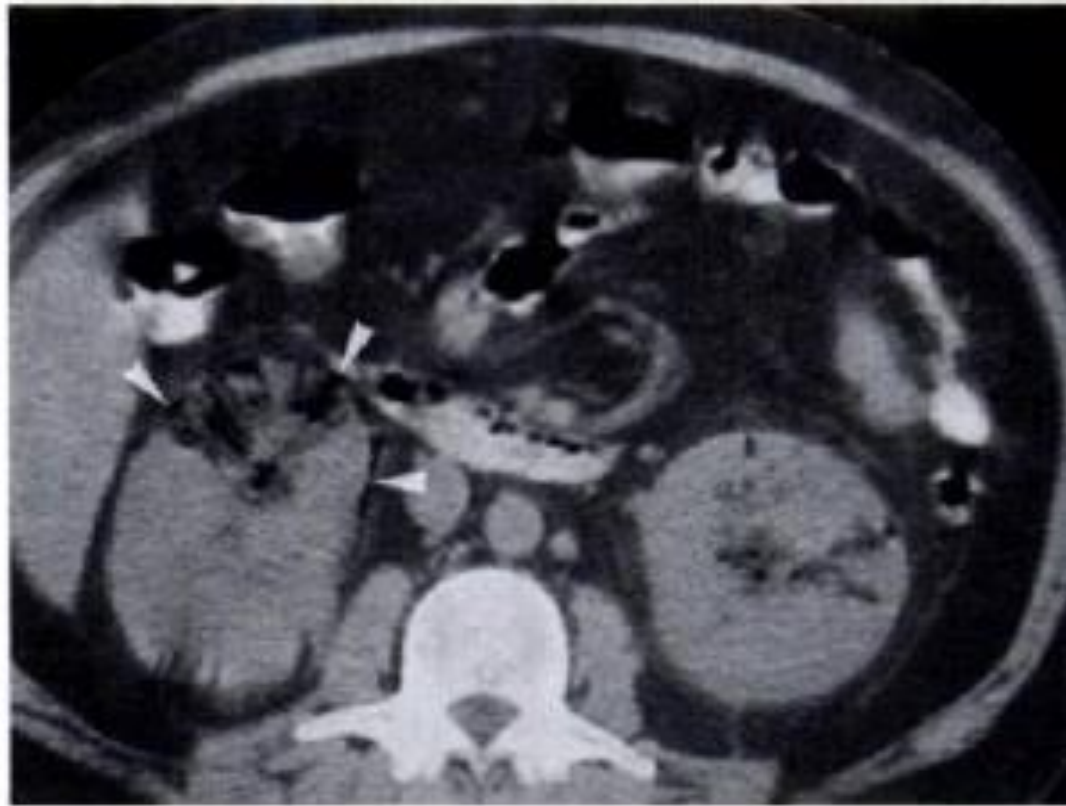
Νεφρική ή περινεφρική συλλογή **αφρώδους υγρού με αέρα** ή αέρας εντοπισμένος στο αποχετευτικό σύστημα.

- (1) Wan YL, Lee TY, Bullard MJ, Tsai CC. Acute gas-producing bacterial renal infection: correlation between imaging findings and clinical outcome. *Radiology*. 1996;198:433-438.
- (2) Somani et al. Is percutaneous drainage the new gold standard in the management of emphysematous pyelonephritis? Evidence from a systematic review. *J Urol*. 2008;179:1844-1849.

# Τύπος 1



(A)

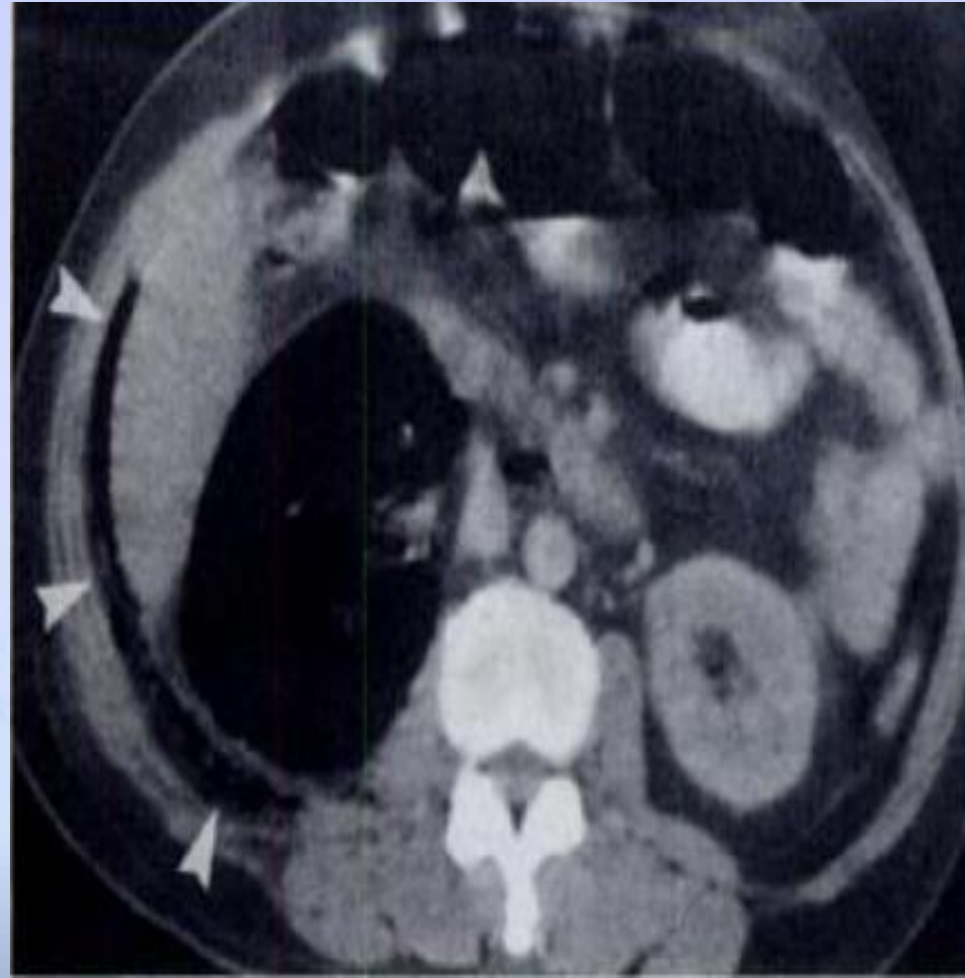
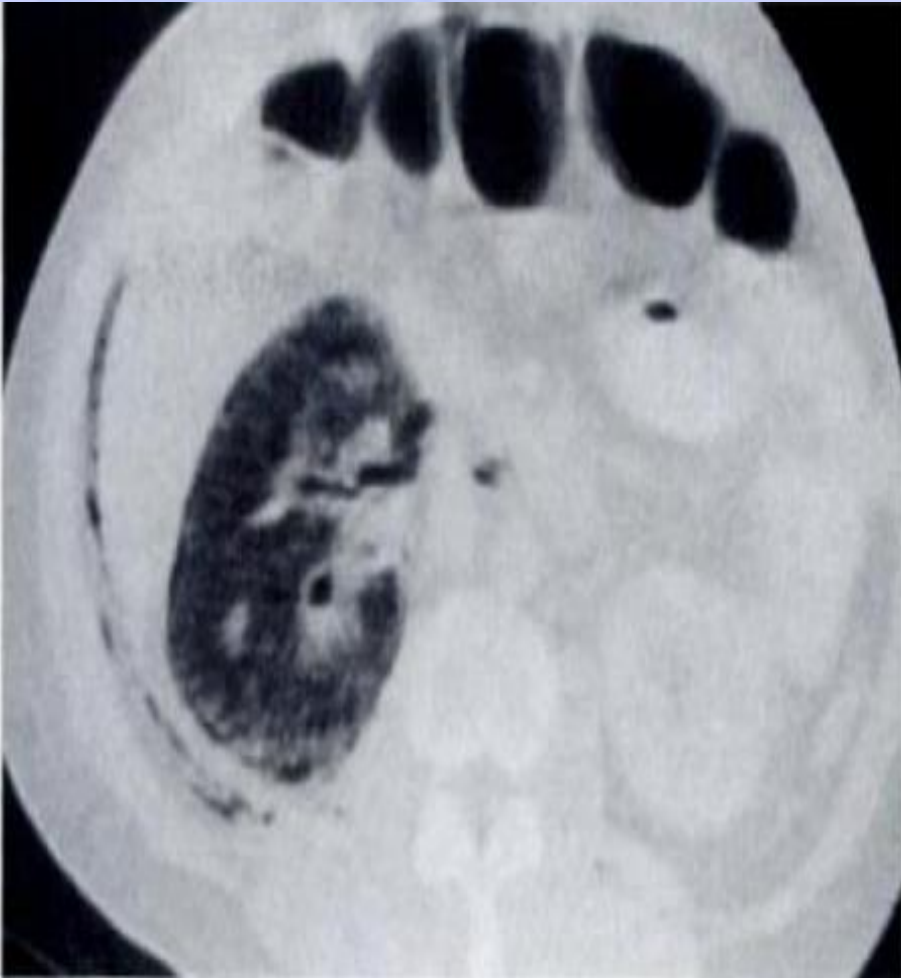


(B)

- (1) Wan YL, Lee TY, Bullard MJ, Tsai CC. Acute gas-producing bacterial renal infection: correlation between imaging findings and clinical outcome. *Radiology*. 1996;198:433-438.

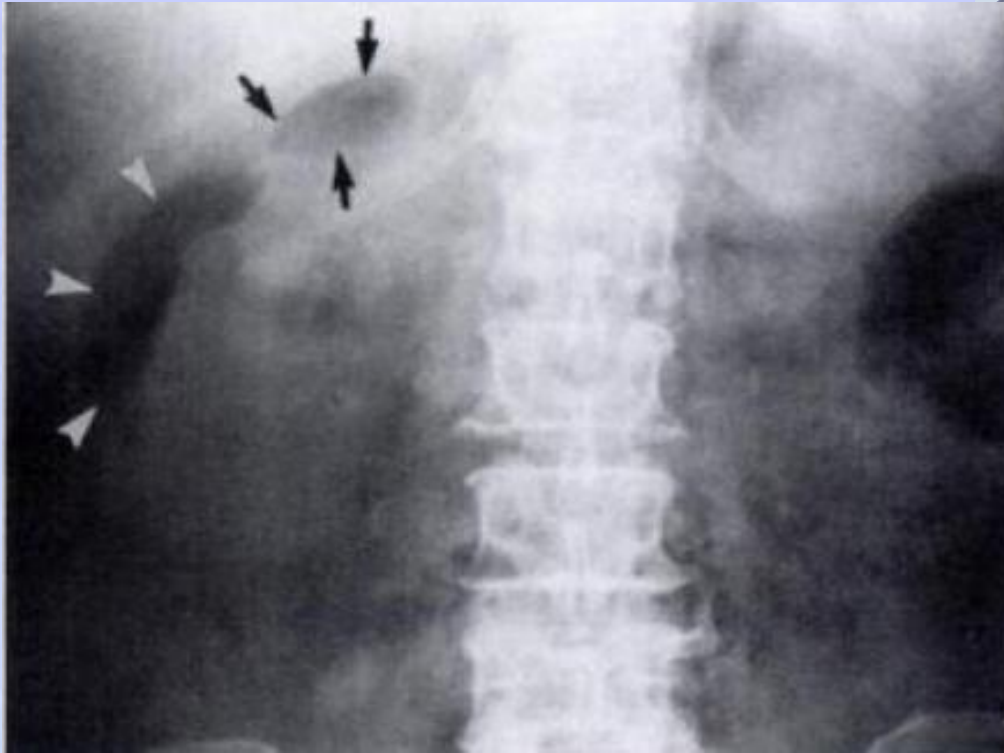

# CT τύπος 1



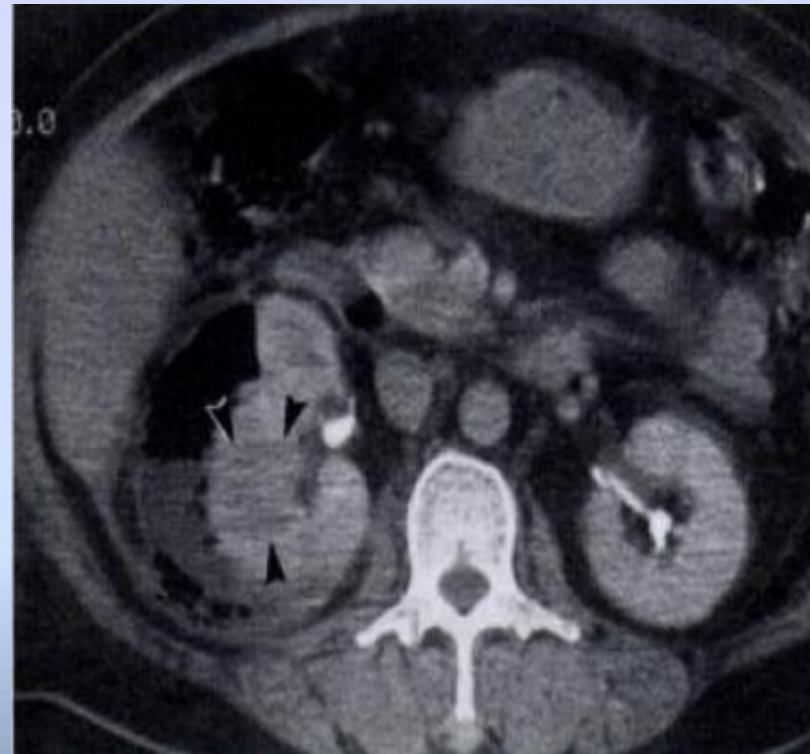


# Τύπος 2



(1) Ημισέληνος σχήμα και εντοπισμένος αέρας

(2) Εμφανίζει περιοχές με χαμηλής έντασης σήμα και υποκάψιο απόστημα με παρουσία υγρού και αέρα.



# Ταξινόμηση

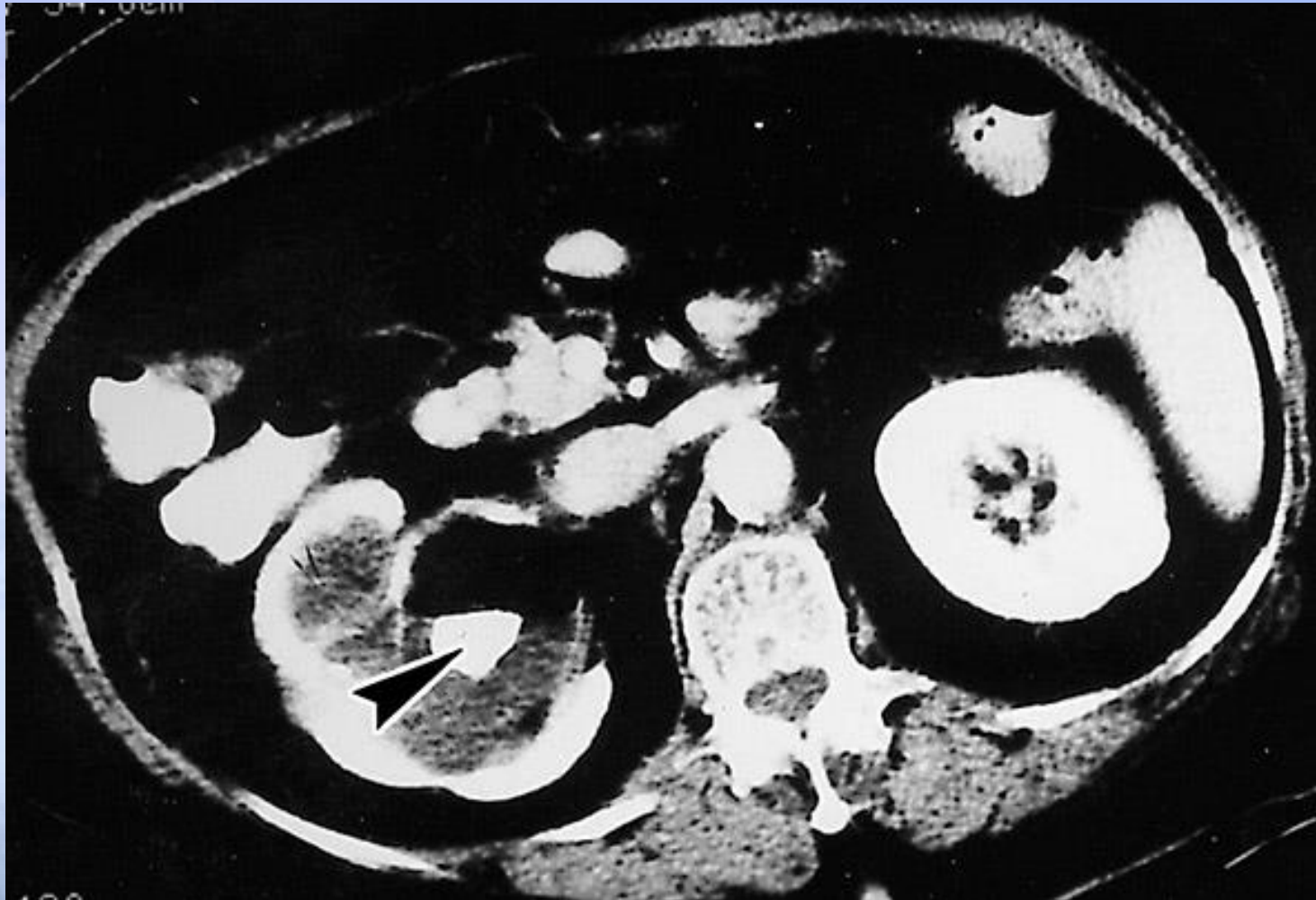
- **Huang and Tseng (2000)<sup>1</sup> - Ταξινόμηση με βάση τα ευρήματα της CT σχετικά με την εντόπιση του αέρα.**

Πιθανή πρόβλεψη θνησιμότητας

- Κλάση 1: Αέρας στο αποχετευτικό σύστημα 0%
- Κλάση 2: Αέρας σε νεφρικό παρέγχυμα. 10%
- Κατηγορία 3Α: Αέριο σε περινεφρικό χώρο. 29%
- Κλάση 3Β: Αέρας σε παρανεφρικό χώρο. 19%
- Κλάση 4: Άμφω ή μονήρης νεφρός. 50%

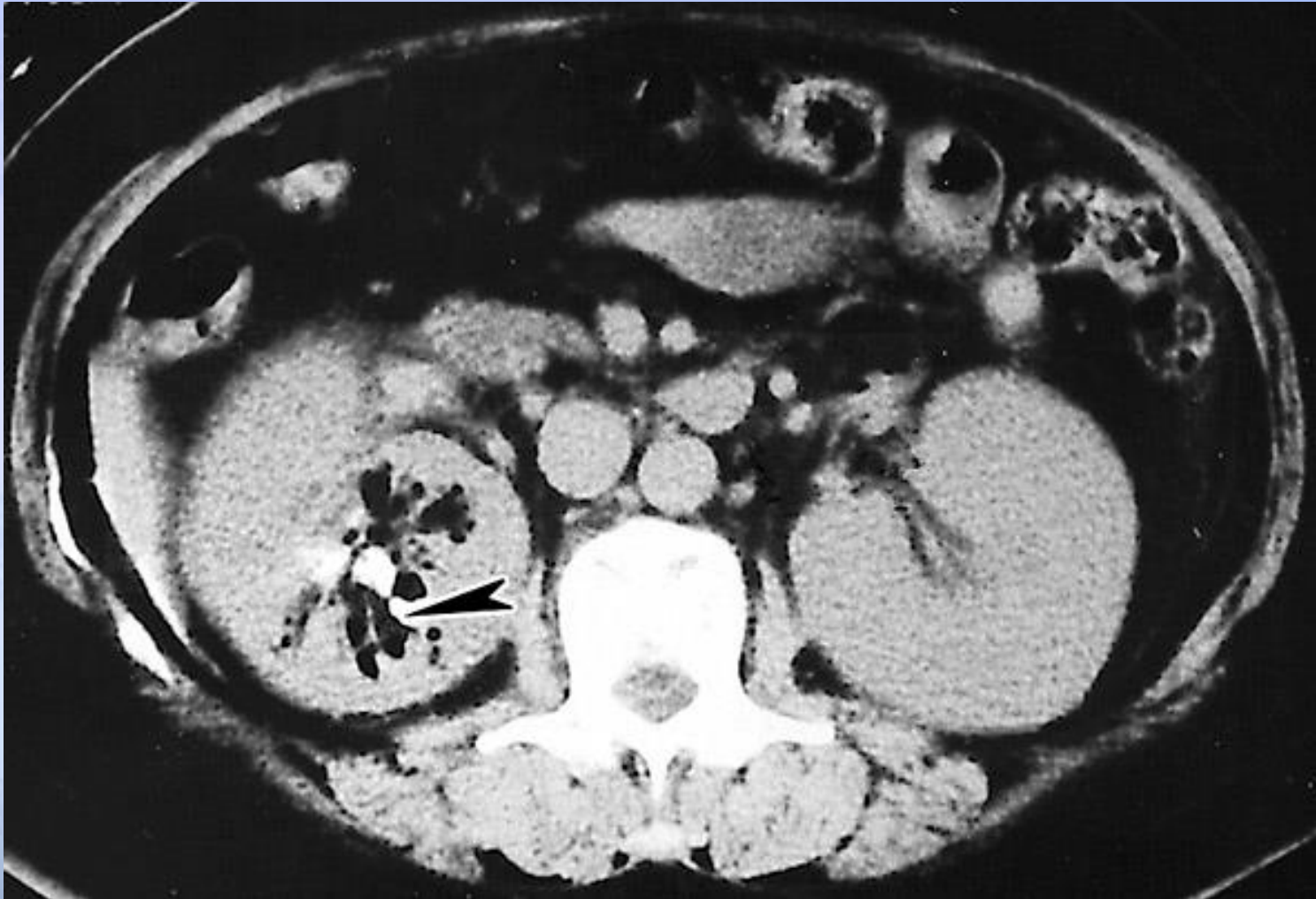(1) Huang JJ, Tseng CC. Emphysematous pyelonephritis: Clinicoradiological classification, management, prognosis, and pathogenesis. *Arch Intern Med.* 2000;160:797-805.

# Class 1



- (1) Huang JJ, Tseng CC. Emphysematous pyelonephritis: Clinicoradiological classification, management, prognosis, and pathogenesis. *Arch Intern Med.* 2000;160:797-805.

# Class 2



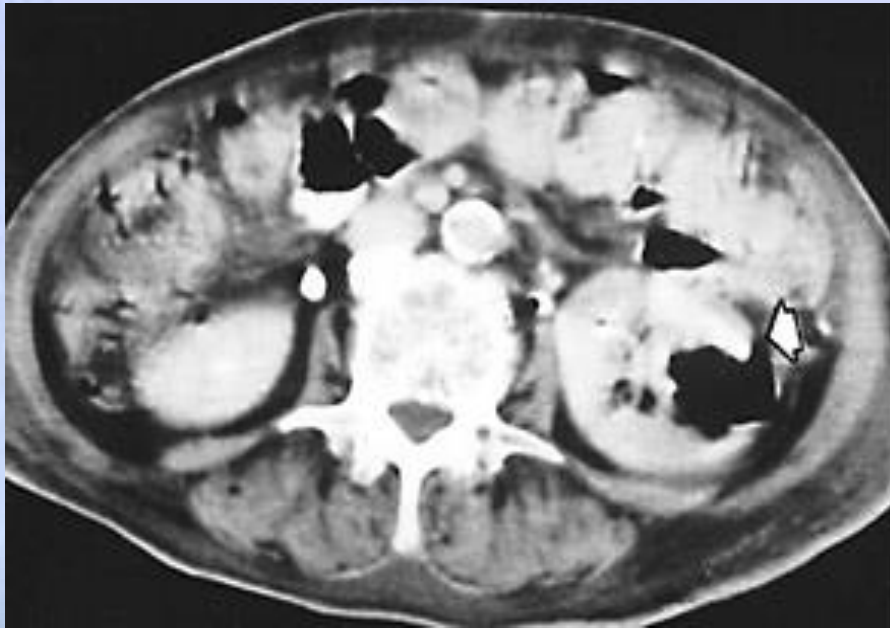
- (1) Huang JJ, Tseng CC. Emphysematous pyelonephritis: Clinicoradiological classification, management, prognosis, and pathogenesis. *Arch Intern Med.* 2000;160:797-805.



# Class 3

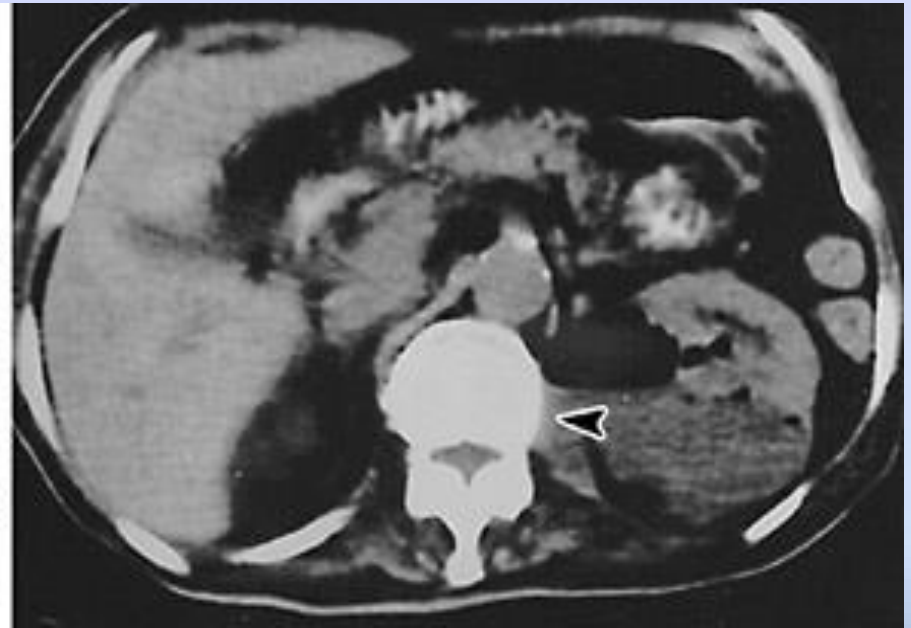
Class 3A:

Περινεφρική συλλογή



Class 3B:

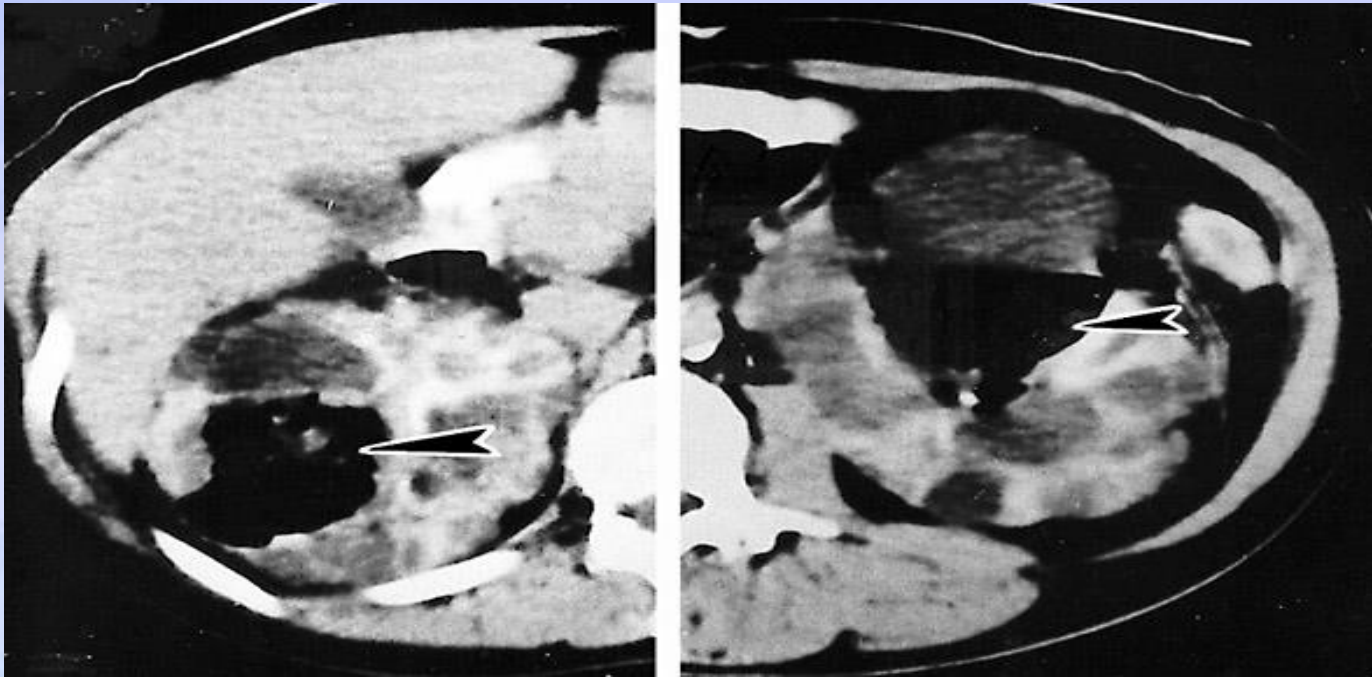
Παρανεφρική συλλογή



(1) Huang JJ, Tseng CC. Emphysematous pyelonephritis: Clinicoradiological classification, management, prognosis, and pathogenesis. *Arch Intern Med.* 2000;160:797-805.



# Class 4



Αμφοτερόπλευρη εμφυσηματώδης πυελονεφρίτιδα σε ασθενή με αυτοσωμική επικρατούσα πολυκυστική νεφρική νόσο.

- (1) Huang JJ, Tseng CC. Emphysematous pyelonephritis: Clinoradiological classification, management, prognosis, and pathogenesis. *Arch Intern Med.* 2000;160:797-805.

# Θεραπεία / Θνησιμότητα

- \* Falagas (2007): Μετα-ανάλυση 7 μελετών  
Μέση Θνησιμότητα 25% (Εύρος 11-42%)
- \* Παράγοντες κινδύνου για αυξημένη θνησιμότητα:
  - \* Συντηρητική θεραπεία OR 2.85 (1.19-6.81)
  - \* Άμφω EPN OR 5.36 (1.41-20.33)
  - \* Τύπος 1 OR 2,53 (1,13-5,65)
  - \* Θρομβοπενία OR 22.68 (4.4-116.32)
- \* Δεν συσχετίζεται:
  - \* Ο διαβήτης OR 0,32 (0,05-1,99)

# Βασική Θεραπεία:

- \* Νοσηλεία, είσοδος στη ΜΕΘ;
- \* Διόρθωση υγρών και ηλεκτρολυτών
- \* Κατάλληλα αντιμικροβιακά
- \* Θεραπεία του διαβήτη: Έλεγχος του σακχάρου στο αίμα
- \* Άρση της απόφραξης των προσβεβλημένων νεφρών εάν υπάρχει
- \* Εξασφάλιση της λειτουργίας του άλλου νεφρού

# Θεραπεία: Αντιμικροβιακά

## \* Κατευθυντήριες γραμμές<sup>1</sup>:

- \* Εξατομίκευση της θεραπείας
- \* Αναφέρθηκαν υψηλοί ρυθμοί κλινικής και μικροβιολογικής θεραπείας για επιπλεγμένες UTI με:
  - \* Αμινογλυκοσίδες
  - \* Φθοριοκινολόνες
  - \* Πιπερακιλλίνη / ταζομπακτάμη
  - \* Κεφταζιδίμη
  - \* Καρβαπενέμες
- \* Διάρκεια: 7 ημέρες για λοίμωξη του κατώτερου ουροποιητικού και μακρύτερη πορεία για ασθενείς με σοβαρή εμφάνιση που εκδηλώνονται με πυρετό, βακτηριαμία ή υπόταση 10-14 ημερών αντιβιοτικών
- \* Αντικαταστήστε τον χρόνιο εσωτερικό καθετήρα (pig-tail ή νεφροστομία) πριν ξεκινήσετε την αντιβιοτική αγωγή

# Χειρουργική Θεραπεία

➤ Somani (2008): Συστηματική ανασκόπηση	Θνησιμότητα
➤ Μόνο φαρμακευτική αγωγή	50%
➤ φαρμακευτική αγωγή + επείγουσα νεφρεκτομή	25%
➤ φαρμακευτική αγωγή με διαδερμική παροχέτευση	13,5%(p <0,001)
➤ φαρμακευτική αγωγή + διαδερμική παροχέτευση + εκλεκτική νεφρεκτομή	6.6%

**Συμπέρασμα:** η χορήγηση υγρών, η επιθετική αντιβιοτική αγωγή, η διόρθωση των παραγόντων πρόκλησης και η πρόωρη διαδερμική παροχέτευση +/- η εκλεκτική νεφρεκτομή όταν ενδείκνυται δίνουν τα καλύτερα αποτελέσματα.



# Επιπλοκές

## \* Επιπλοκές

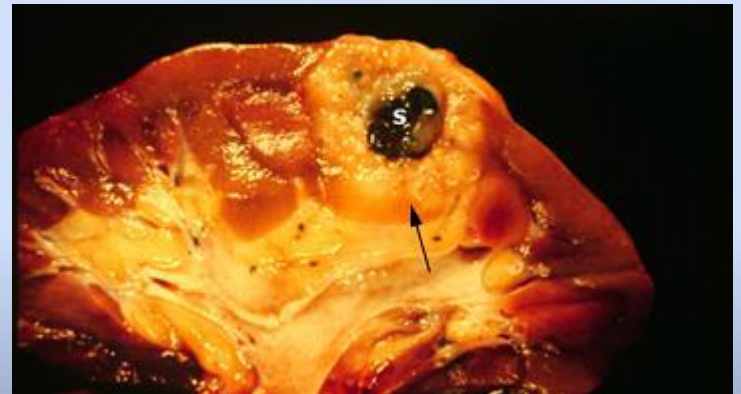
- \* Σήψη, Θάνατος
- \* Μη ανταπόκριση σε φαρμακευτική αγωγή ή ΔΕΠ
- \* Υποτροπή<sup>1</sup>

## \* Επέκταση της λοίμωξης

- \* Πνεύμονας: Πνευμονία, Εμπύημα, Πνευμομεσοθωράκιο
- \* Οστά: Οστεομυελίτιδα της ΘΜΣΣ
- \* Αγγεία: Ψευδοανευρύσματα της κοιλιακής αορτής
- \* Ήπαρ: Αέρας στις ηπατικές φλέβες
- \* Σπλήνα: Σπληνικό έμφρακτο
- \* Δέρμα: νέκρωση των περιτονιών

# Ξανθοκοκκιωματώδης πυελονεφρίτις

- \* Μία ασυνήθιστη αντίδραση του νεφρού σε χρόνια λοίμωξη στα πλαίσια της χρόνιας απόφραξης
- \* E. Coli και πρωτέας τα πιο κοινά<sup>1</sup>
- \* Οι κοραλλιοειδείς λίθοι αποτελούν την πιο συχνή αιτία απόφραξης<sup>1</sup>
- \* Ιστολογικά: παρουσία μακροφάγων που περιέχουν λιπίδια – ξανθωματώδη κύτταρα (xanthoma cells)



# Ξανθοκοκκιωματώδης Πυελονεφρίτις

## \* Ξανθοκοκκιωματώδη Πυελονεφρίτιδα (XGP):

- \* **χρόνια φλεγμονώδη κοκκιωματώδη διαδικασία που καταλαμβάνει τους νεφρούς και τους περιβάλλοντες ιστούς**
- \* συχνά συνυπάρχει απόφραξη.
- \* **Τυπικός ασθενής:** μεσήλικη γυναίκα με πόνο στα πλευρά, δυσουρία, υποτροπιάζοντα πυρετό, και απόφραξη από πέτρα.
- \* **Συνήθως καλλιεργούνται:** Proteus , E. coli, Klebsiella, Pseudomonas, Enterobacter, και μικτοί οργανισμοί.
- \* **Η φλεγμονή ξεκινά από τη νεφρική πύελο και επεκτείνεται στο παρέγχυμα και την νεφρική κάψα ενώ συχνά επεκτείνεται στον περινεφρικό και στον οπισθοπεριτοναϊκό χώρο**

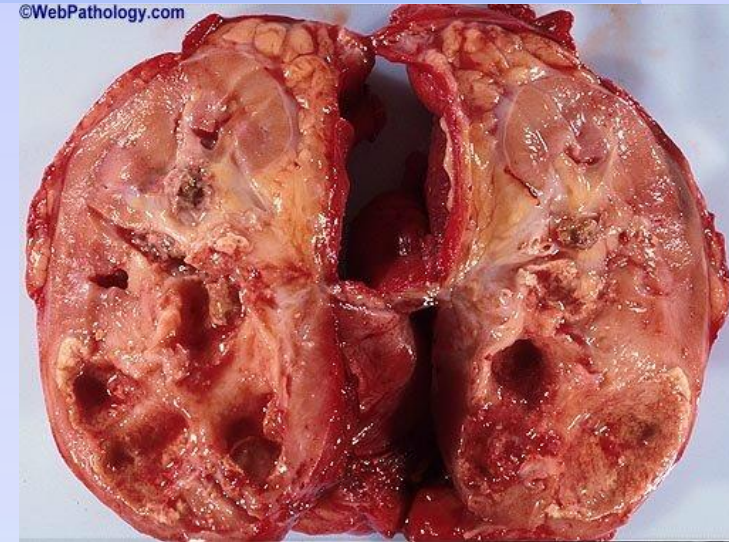*Goldman SM, et al. Am J Roentgenol 141:963, 1984*

- \* Η εξέλιξη της καταστροφής του νεφρικού παρεγχύματος οδηγεί σε συσσώρευση λιπιδίων στα **μακροφάγα κύτταρα (ξανθώματα)**. Αυτά τα κύτταρα αντικαθιστούν το κατεστραμμένο παρέγχυμα δίνοντας την κιτρινωπή εικόνα στο παρασκεύασμα.

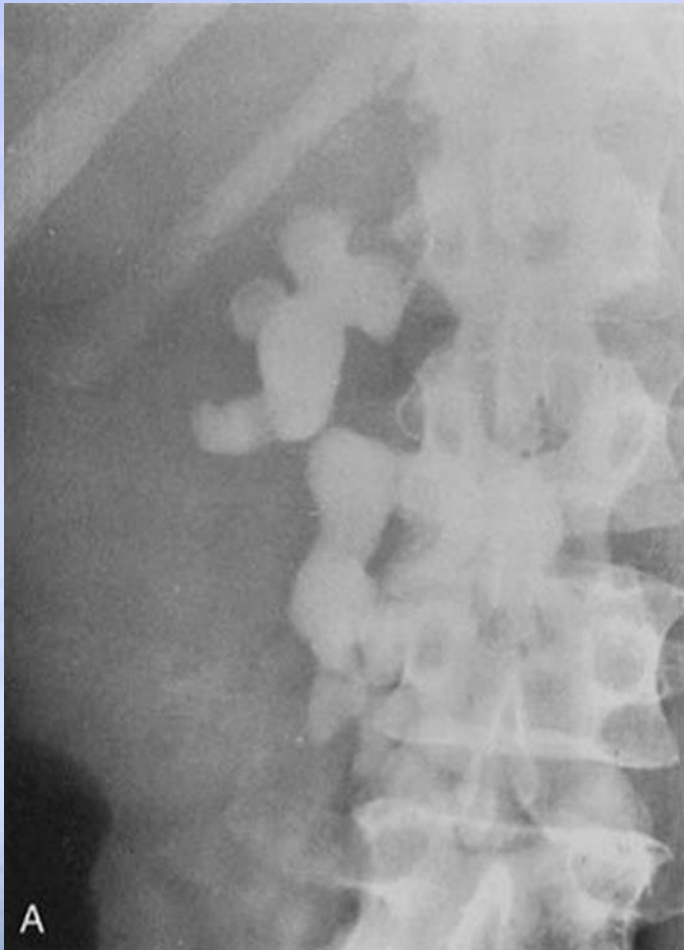*Hayes WS, et al. Radiographics 11:485, 1991*

# Ξανθοκοκκιωματώδης πυελονεφρίτις<sup>1</sup>

- **Κλινικά χαρακτηριστικά**
- **Ενήλικες**
  - Μεσήλικες γυναίκες
  - Ιστορικό επαναλαμβανόμενων UTI
  - Οσφυϊκός πόνος, πυρετός, αίσθημα κακουχίας, ανορεξία, απώλεια βάρους
  - Σημεία: Μονόπλευρη νεφρική μάζα
  - Εργαστηριακά:
    - Αναιμία, αυξημένη ΤΚΕ, ήπια διατραραχή των ηπατικών (που δείχνουν ήπια χολική στάση)
    - Ούρα: πυουρία, βακτηριουρία - αλλά μπορεί να είναι στείρα σε 25% των περιπτώσεων



# Ξανθοκοκκιωματώδης Πυελονεφρίτις



## IVU:

Διόγκωση του  
νεφρού

Λιθίαση 60-70%

Φτωχή απέκκριση  
του σκιαγραφικού

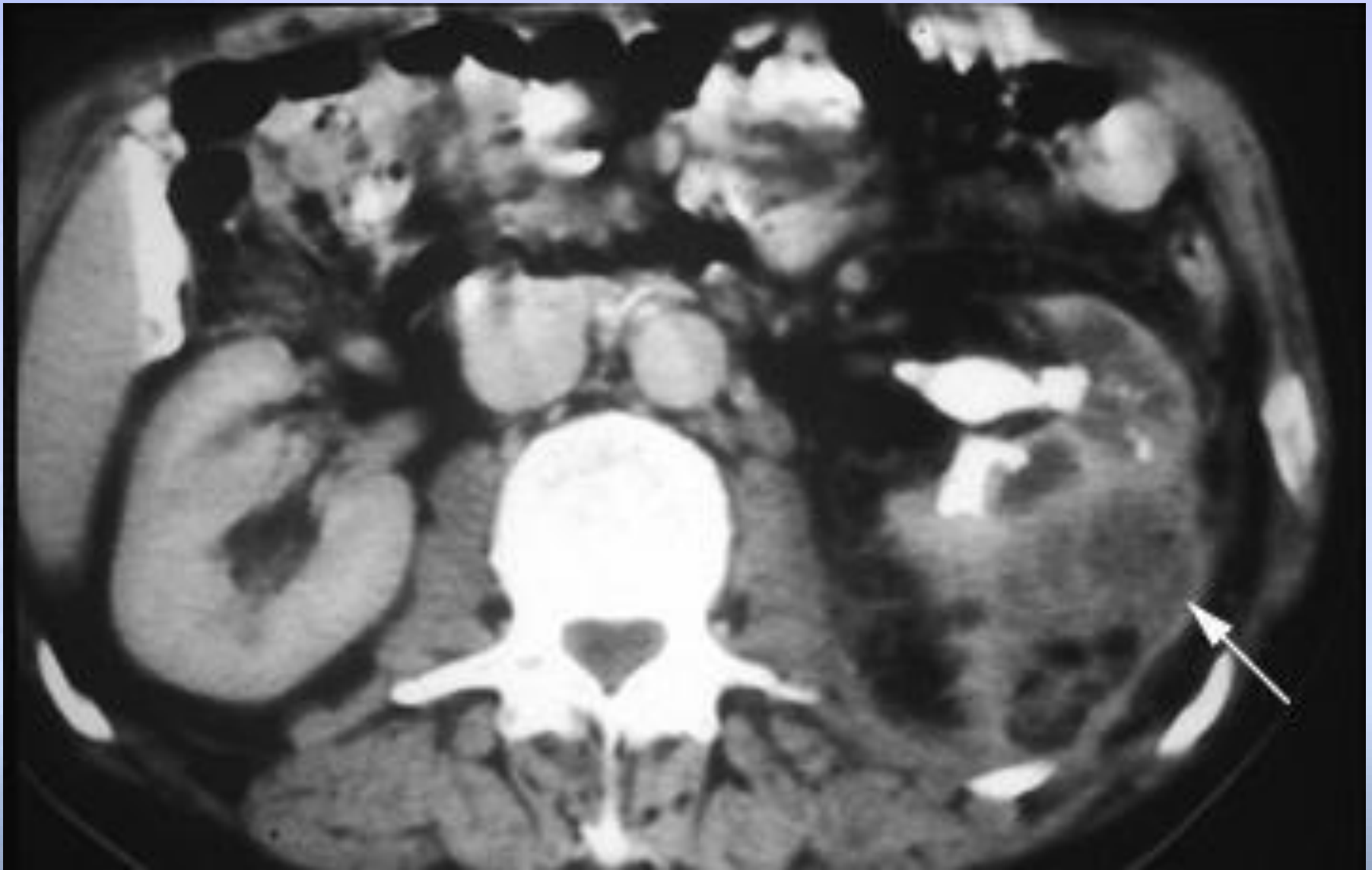


# Απεικόνιση: CT Scan

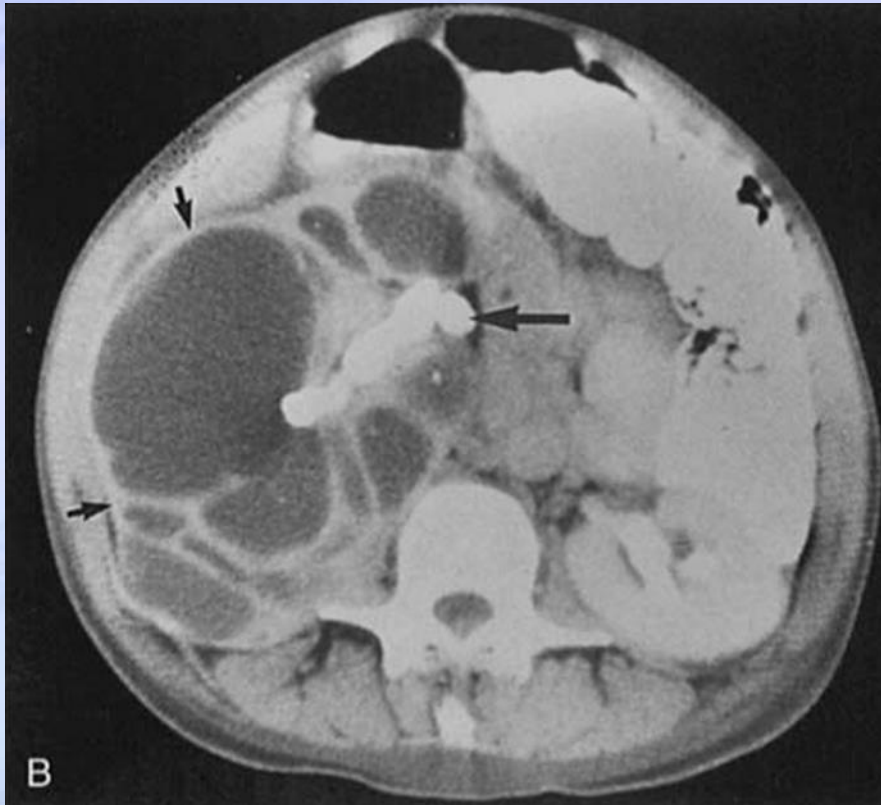
---

- \* Διογκωμένο μη λειτουργικό νεφρό<sup>1</sup>
- \* Μειωμένη πρόσληψη σκιαγραφικού
- \* Διατεταμένοι κάλυκες
- \* Αποδεικτικά στοιχεία απόφραξης

## CT Scan: Xanthogranulomatous Pyelonephritis



# Ξανθοκοκκιωματώδης Πυελονεφρίτις



## CT:

Ενίσχυση του περιγράμματος λόγω φλεγμονώδους υπεραγγείωσης που περιβάλλει τον ξανθοματώδη ιστό.

*Kenney PJ et al. Am J Roentgenol 155:485, 1990*

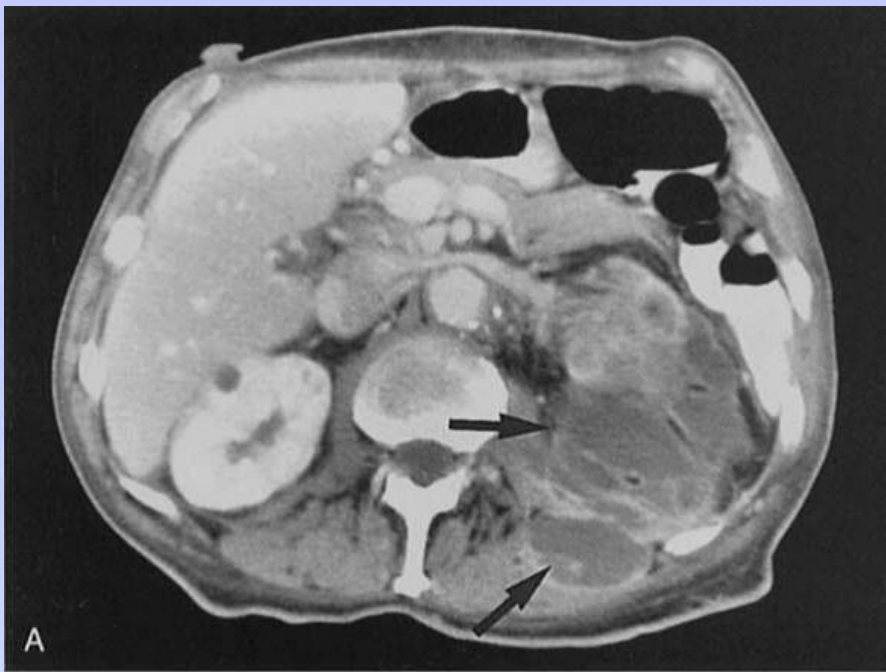
# Θεραπεία<sup>1</sup>

- Αντιβιοτικά για τον έλεγχο της λοίμωξης
- Συχνά απαιτείται νεφρεκτομή λόγω της σχεδόν πλήρους καταστροφής του νεφρού
- Μερική νεφρεκτομή - Μπορεί να γίνει σε εστιακή βλάβη (συνήθως παιδιά) ή ασθενείς με αμφοτερόπλευρη νόσο
- Η νεφρεκτομή ή η λαπαροσκοπική νεφρεκτομή είναι μια επιλογή για έμπειρους χειρουργούς<sup>2</sup>

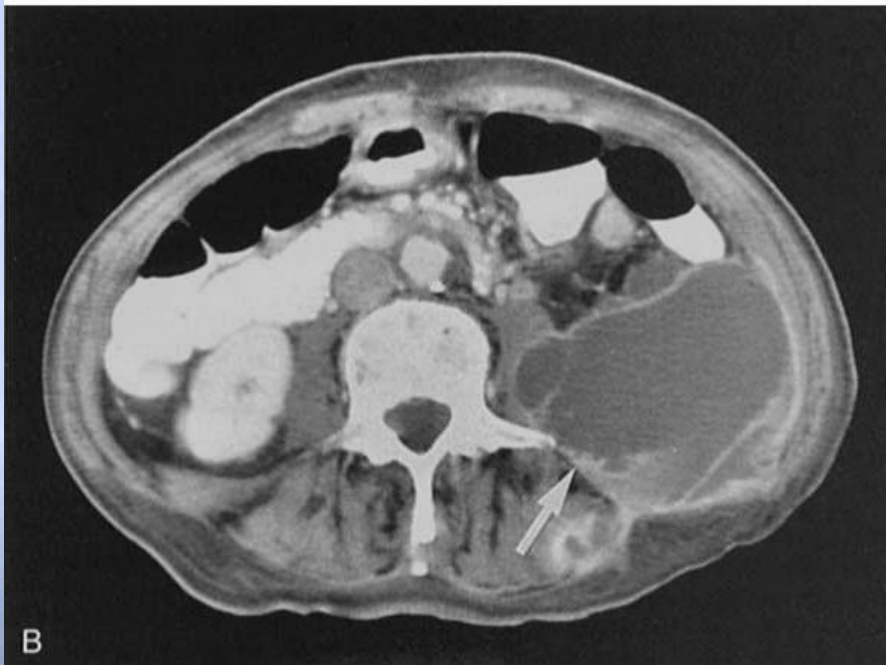(1) Demertzis J, Menias CO. State of the art: imaging of renal infections. *Emerg Radiol.* 2007;14:13-22.

(2) Nicolle LE. Complicated pyelonephritis: unresolved issues. *Current Infect Dis Reports.* 2007;9:501-507.

## Νεφρικό απόστημα



A

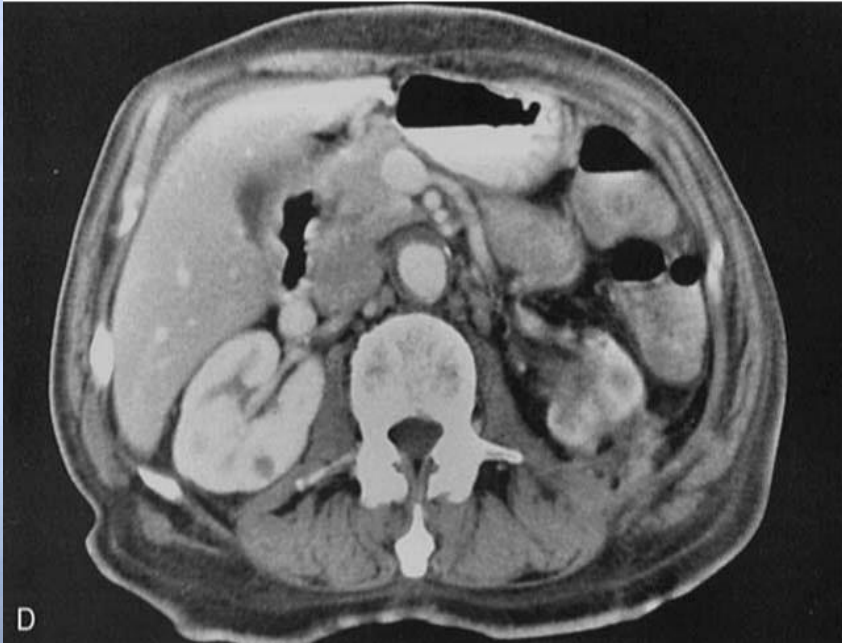
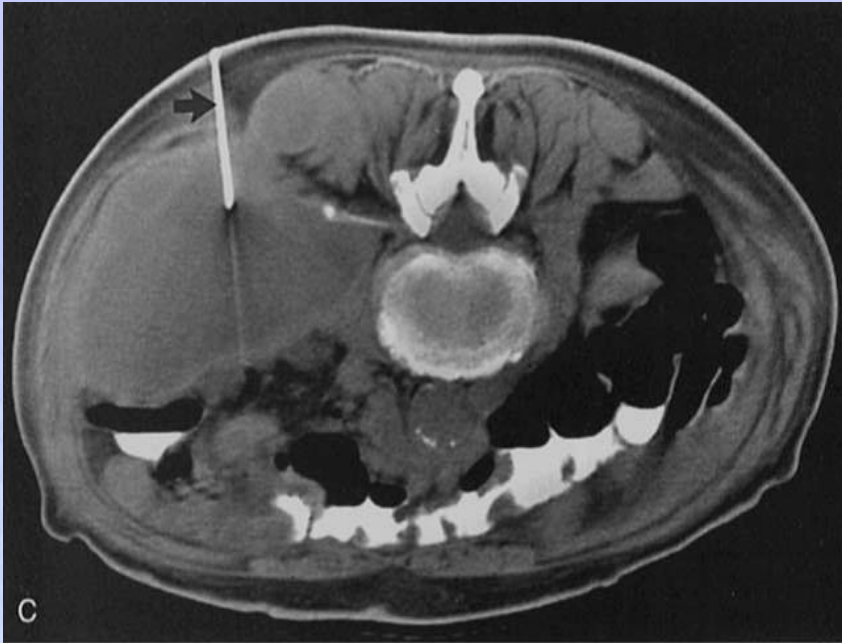
B

- \* Αν δεν θεραπευθεί επαρκώς η οξεία πυελονεφρίτιδα μπορεί να εξελιχθεί σε **απόστημα**.
- \* Ως συνέπεια της νέκρωσης του παρεγχύματος, πολλά αποστήματα επεκτείνονται στους περινεφρικούς ιστούς.

*Morehouse HT, et al. Semin Ultrasound CT MR 7246, 1986*





- Αν τα αποστήματα είναι μικρά: θεραπεία μόνο με αντιβιοτικά.
- Αποτυχία της αντιβιοτικής θεραπείας: ένδειξη για διαδερμική παροχέτευση.

# Νεφρικό απόστημα

## \* Νεφρικά φλοιώδη αποστήματα

- \* Αιματογενής εξάπλωση βακτηρίων από πρωτογενείς μολυσματικές εστίες αλλού (π.χ. δέρμα)
- \* *S. aureus* 90%<sup>1</sup>
- \* Παράγοντες κινδύνου: Σ.Δ., IVDU<sup>1</sup>

## \* Νεφρικά μυελώδη αποστήματα

- \* Επιπλοκή μιας ανερχόμενης UTI<sup>1</sup>
- \* *E. Coli*, *Klebsiella*, *Proteus*<sup>1</sup>
- \* Συχνά οδηγούν σε περινεφρικά αποστήματα<sup>1</sup>

# Νεφρικά φλοιώδη αποστήματα

## Κλινικά χαρακτηριστικά<sup>1</sup>

- \* Τυπικά χαρακτηριστικά: Πυρετός, οσφυϊκός πόνος
- \* Γυναίκες : Άνδρες 3 : 1
- \* Μέση ηλικία: 20-40
- \* Εργαστηριακά ευρήματα:
  - \* Αυξημένος αριθμός WBC
  - \* Ανάλυση ούρων: φυσιολογική
  - \* Καλλιέργεια αίματος: αρνητική

(1) Lee C, Henderson SO. Emergent surgical complications of genitourinary infections. *Emerg Med Clin N Am.* 2003;21:1057-1074.

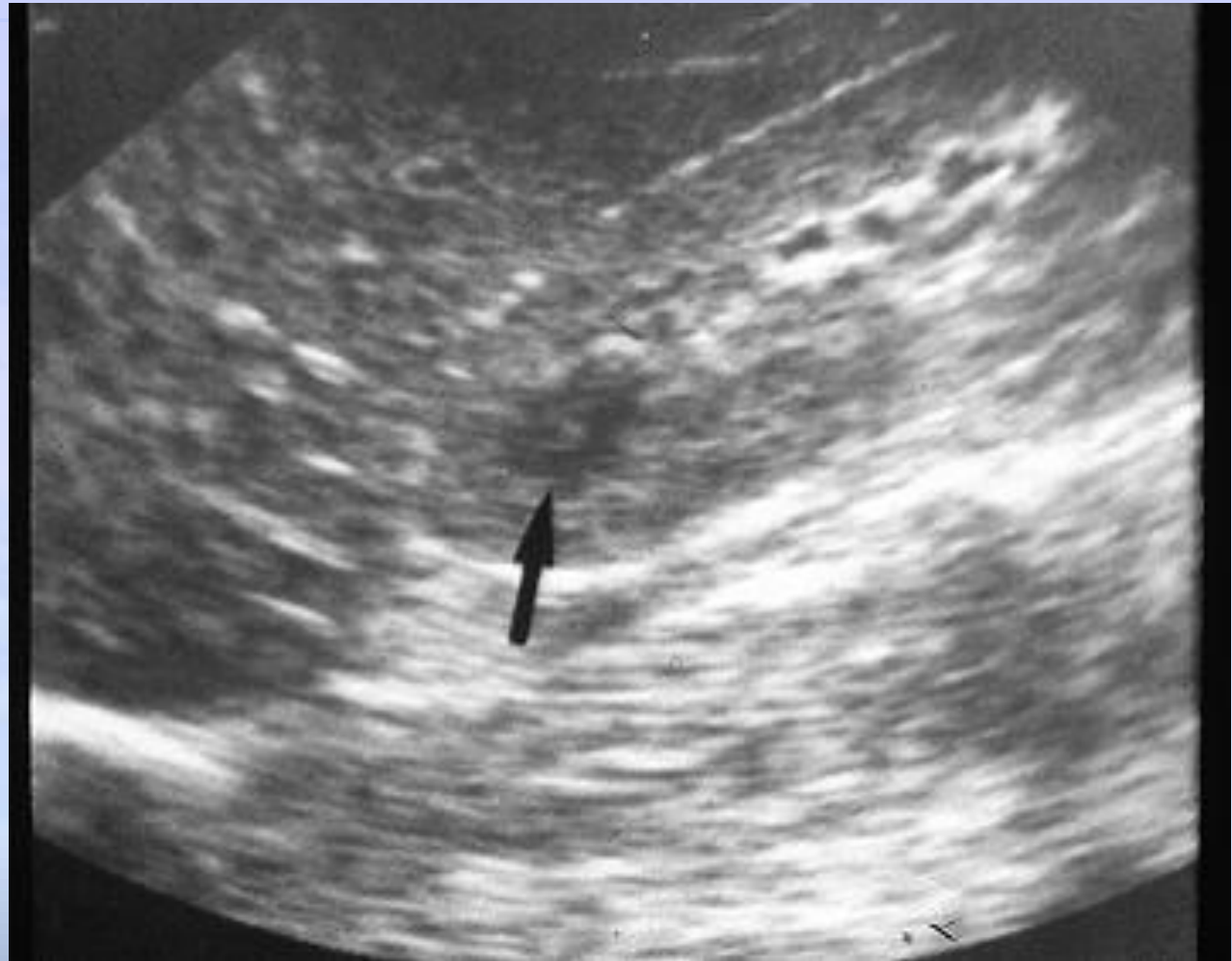# Νεφρική φλοιο-μυελώδη αποστήματα

## Κλινικά χαρακτηριστικά<sup>1</sup>

- \* Τυπικά χαρακτηριστικά: πυρετός, οσφυϊκός πόνος
- \* Υποτροπιάζουσες UTI (65%)
- \* Νεφρικοί λίθοι (30%)
- \* Προηγούμενοι χειρισμοί με εργαλεία (26%)
- \* Εργαστηριακά ευρήματα:
  - \* Αυξημένος αριθμός WBC
  - \* Μη φυσιολογική ανάλυση ούρων: βακτηριουρία, πυουρία, πρωτεϊνουρία, αιματουρία

# Διάγνωση -υπέρηχος

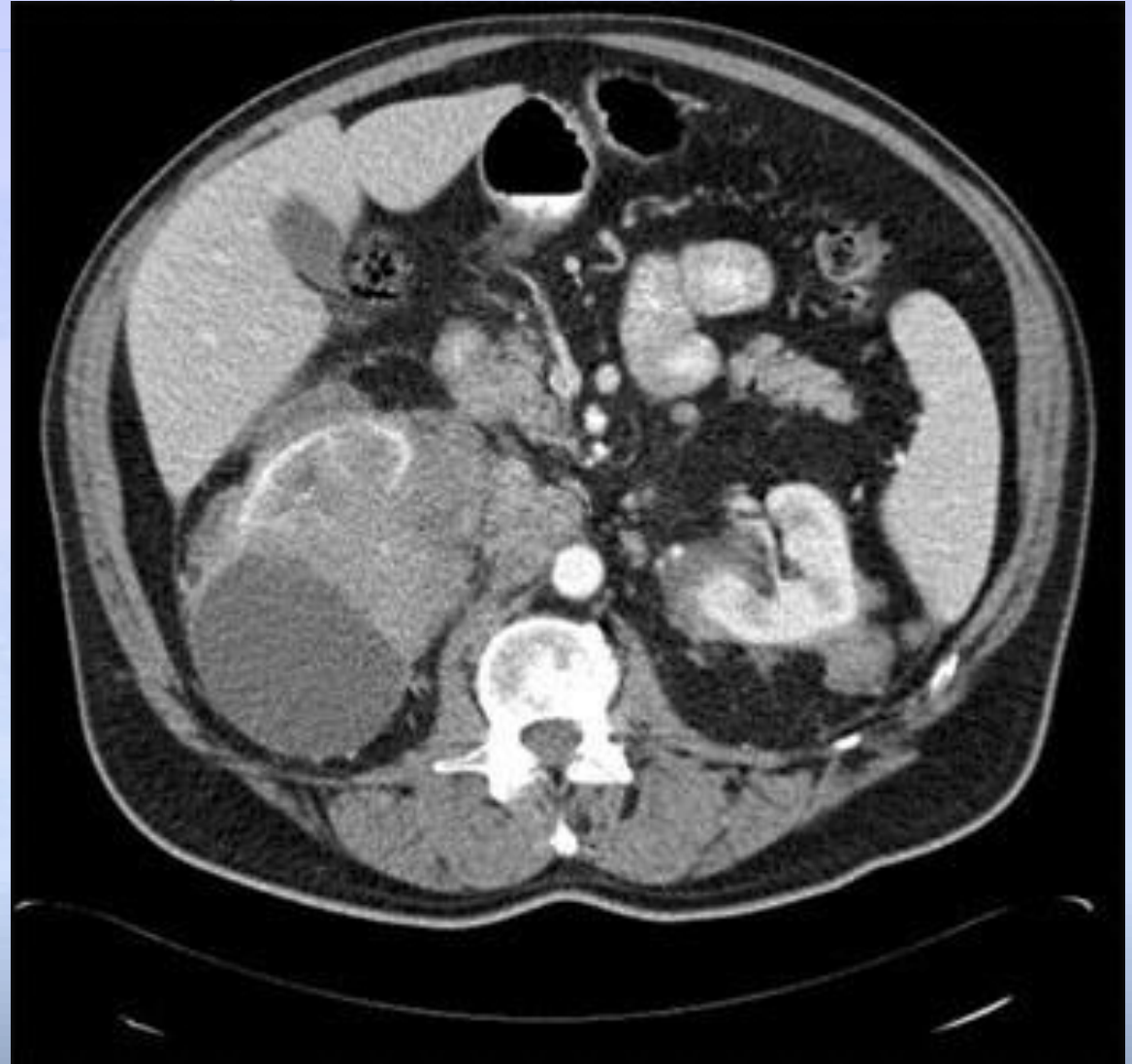Χαρακτηρίζει μια βλάβη ως κυστική, καρκινική ή πυώδη





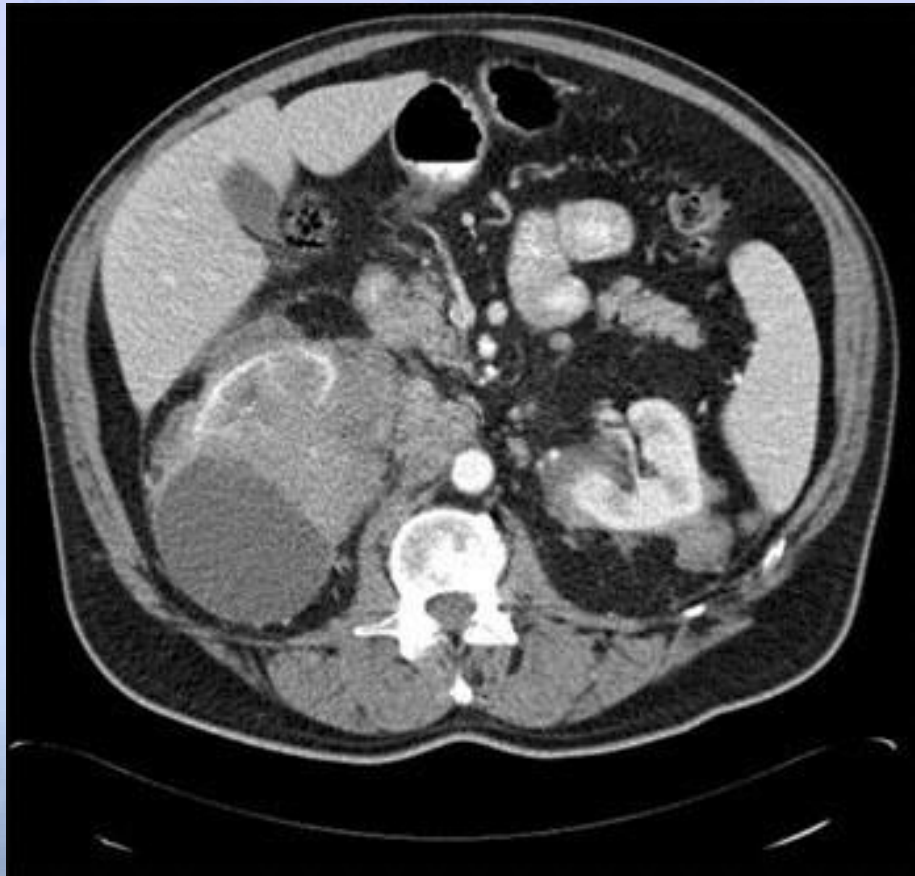# Διάγνωση - CT Scan

- \* CT scan παρέχει τις πιο ανατομικές πληροφορίες
- \* Μπορεί να διακρίνει αποστήματα <math>< 2\text{cm}^1</math>

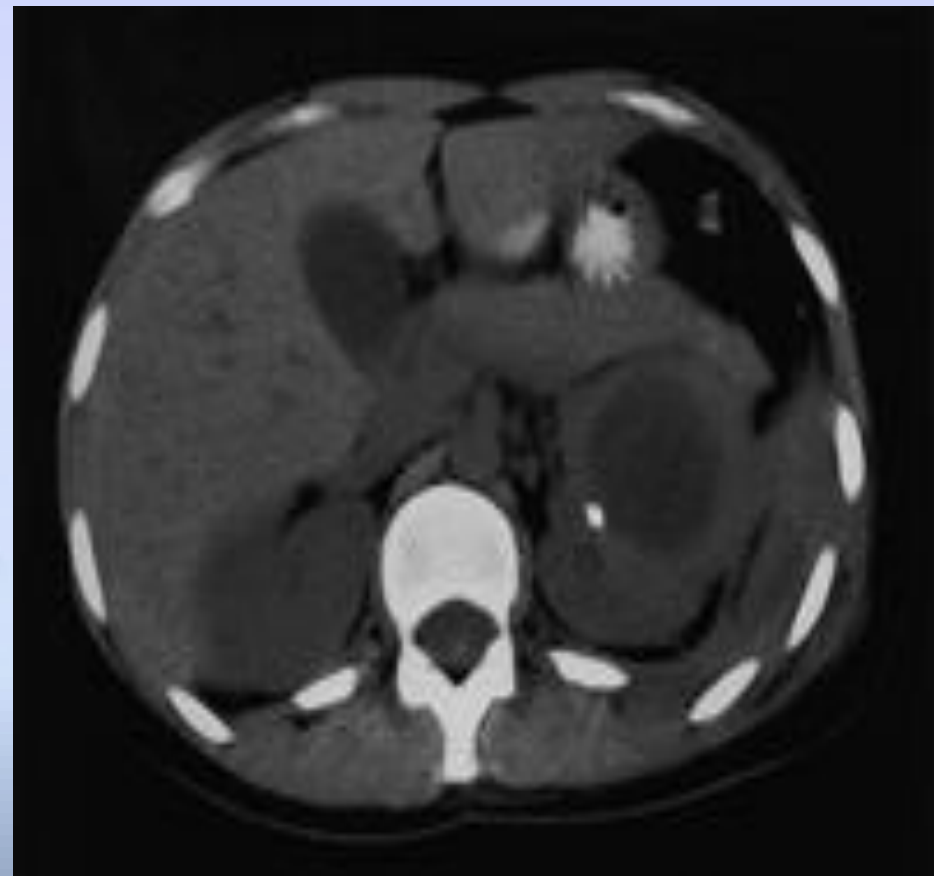


# Απεικόνιση

**Cortical Abscess**

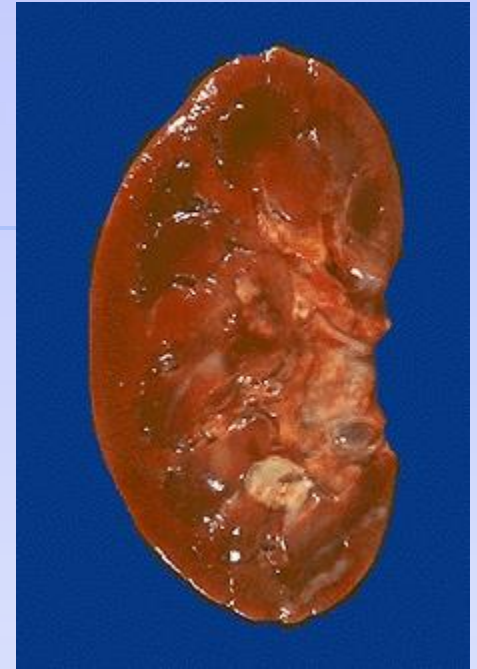

**Corticomedullary Abscess**



# Θεραπεία

- \* Αρχική θεραπεία - Φαρμακευτική
- \* Νεφρικά φλοιώδη αποστήματα:
  - \* Αντισταφυλοκοκκικά αντιβιοτικά
  - \* Χειρουργική επέμβαση απαιτείται σπάνια
- \* Νεφρικά φλοιο-μυελώδη αποστήματα:
  - \* Η φαρμακευτική θεραπεία είναι συχνά επιτυχής
  - \* Τα αποστήματα > 5cm απαιτούν χειρουργική ή επεμβατική παροχέτευση
- \* Ενδείξεις χειρουργικής επέμβασης:
  - \* Αποτυχία της αντιβιοτικής αγωγής, > 5cm αποστήματος, πολυεστιακό απόστημα, αποφρακτική ουροπάθεια, προχωρημένη ηλικία, επιδεινούμενος ασθενής, ανοσοκατασταλμένοι ασθενείς



# Περινεφρικό απόστημα

- \* Απειλητική για τη ζωή κατάσταση όταν το πυώδες υλικό καταλαμβάνει τον περινεφρικό χώρο
  - \* E. Coli, staph aureus, proteus<sup>1</sup>
- \* **Μηχανισμός<sup>2</sup>:**
  - \* Επέκταση του νεφρικού αποστήματος
  - \* Αιματογενής διασπορά
  - \* Εξωνεφρική επέκταση από φλεγμονώδεις νόσους:
    - \* Εκκολπωματίτιδα , εξαγγείωση των ούρων από το νεφρικό κόλπο (pyelosinus extravasation of urine)

(1) Lee C, Henderson SO. Emergent surgical complications of genitourinary infections. *Emerg Med Clin N Am.* 2003;21:1057-1074.

(2) Demertzis J, Menias CO. State of the art: imaging of renal infections. *Emerg Radiol.* 2007;14:13-22.

# Περινεφρικό απόστημα

## Κλινικά χαρακτηριστικά

- \* Πυρετός, Οσφυϊκό άλγος, έμετος
- \* Αντανακλαστικός πόνος: ισχίο, μηρό, γόνατο
- \* Εργαστηριακές εξετάσεις:
  - \* Αυξημένα WBC - μη ειδικό
  - \* Τα ούρα - μπορεί να είναι φυσιολογικά έως και στο 1/3 των ασθενών



# Απεικόνιση: Περινεφρικό απόστημα

## Υπέρηχος:

- \* Μάζα με πεπαχυσμένα, ανομοιογενή τοιχώματα με ετερογενή ηχογένεια
- \* Ψευδώς αρνητικά σε 36% σε σύγκριση με την CT<sup>1</sup>

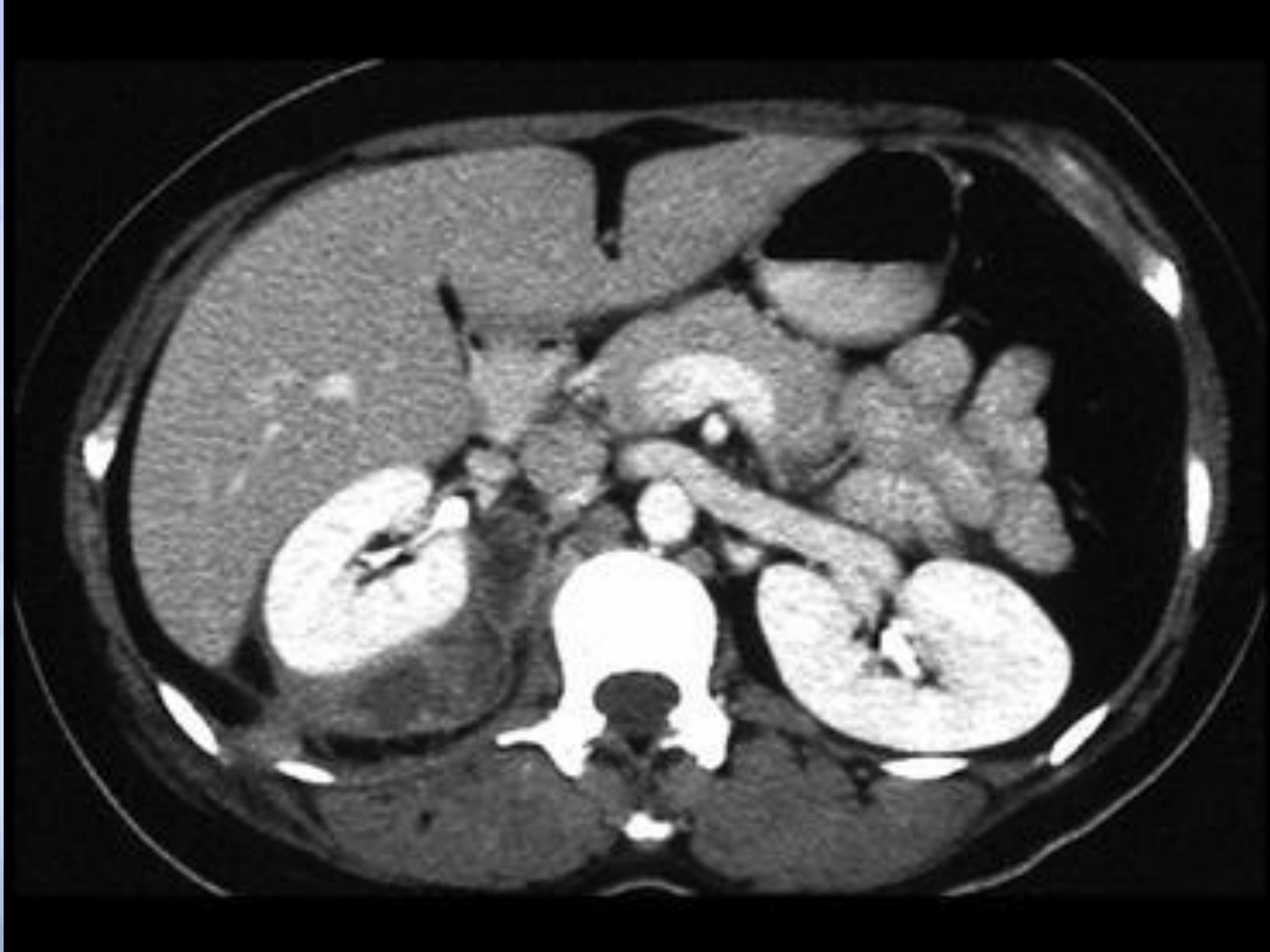## CT:

- \* Διαγνωστική εξέταση επιλογής<sup>1,2</sup>

(1) Lee C, Henderson SO. Emergent surgical complications of genitourinary infections. *Emerg Med Clin N Am.* 2003;21:1057-1074.

(2) Demertzis J, Menias CO. State of the art: imaging of renal infections. *Emerg Radiol.* 2007;14:13-22.

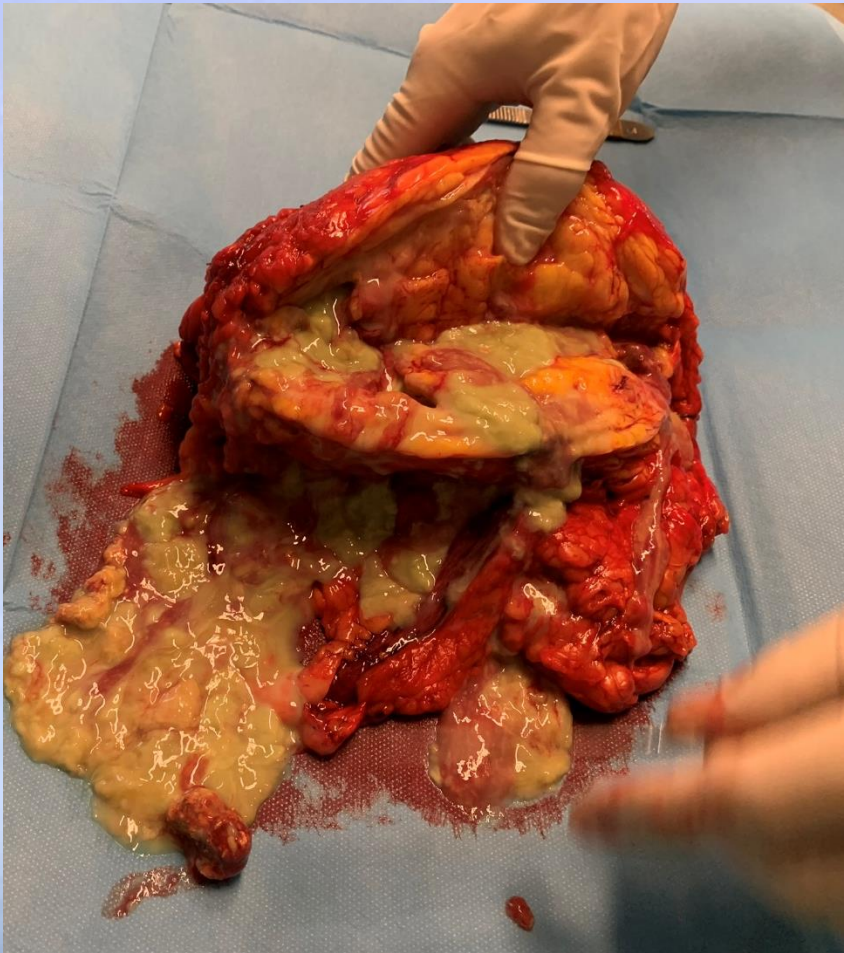# CT: Περινεφρικό απόστημα



# Θεραπεία

- \* Ποσοστά θνησιμότητας έως 50%<sup>1</sup>
- \* Θεραπεία<sup>1</sup>:
  - \* Κατάλληλη επιθετική αντιβιοτική αγωγή
  - \* Διαδερμική παροχέτευση
  - \* Χειρουργική παροχέτευση αν αντενδείκνυται η διαδερμική παροχέτευση
- \* Επιπλοκές<sup>1</sup>:
  - \* Εξωνεφρική εξάπλωση -> εμπύημα, διάτρηση του παχέος εντέρου
  - \* Κατεύθυνση εξάπλωσης -> Οσφυϊκά ή κατά μήκος του ψοΐτη μυός

# Πυονέφρωση



- \* Ο όρος αναφέρεται σε ένα αποφραγμένο, μολυσμένο αποχετευτικό σύστημα με πυώδες περιεχόμενο.

# Πυονέφρωση

- \* Μολυσμένη υδρονέφρωση: "Πύον υπό πίεση"
- \* Απόφραξη<sup>1</sup>:
  - \* Νεφρικοί και ουρητηρικοί λίθοι
  - \* Όγκοι
  - \* Ιατρογενής στένωση
  - \* Οπισθοπεριτοναϊκή ίνωση
- \* Ιατρικό επείγον!
  - \* Η μη θεραπευμένη πυονέφρωση οδηγεί σε ταχεία καταστροφή του νεφρικού παρεγχύματος και σήψη

(1) Demertzis J, Menias CO. State of the art: imaging of renal infections. *Emerg Radiol.* 2007;14:13-22.



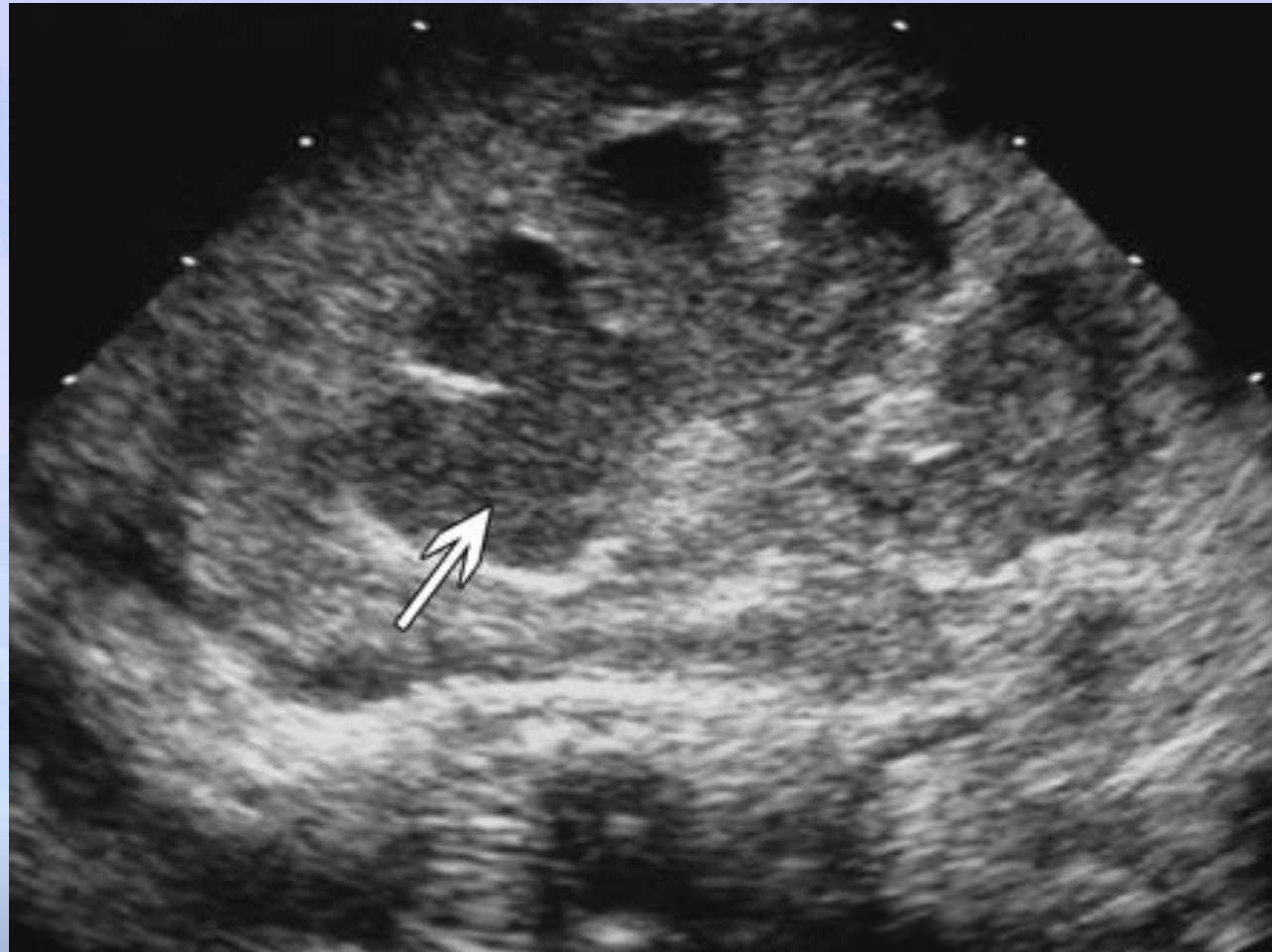# Διαγνωστική απεικόνιση: Πυονέφρωση

## Υπέρηχος:<sup>1</sup>

- \* Υδρονέφρωση με παρουσία ιζήματος των ούρων
- \* Εξέταση εκλογής

## CT:<sup>1</sup>

- \* Δύσκολο να διαφοροποιήσει την απλή υδρονέφρωση από τον πυόνεφρο

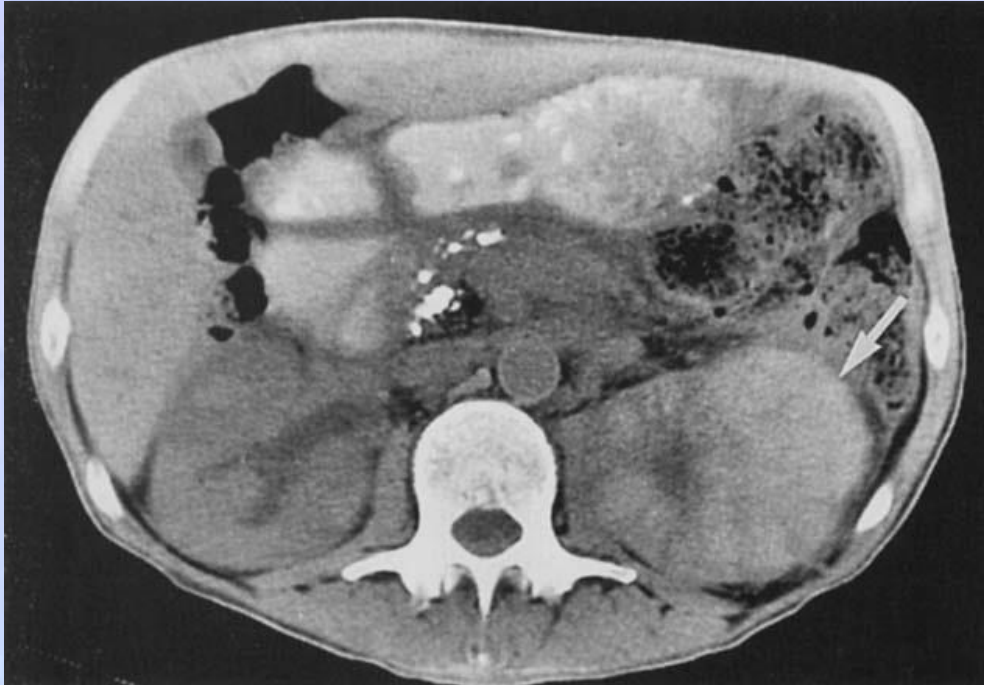


# Μαλακοπλακία

- \* σπάνια κοκκιωματώδη διαταραχή
- \* κύστη (40%),
- \* ουρητήρα (11%),
- \* νεφρική πύελο (10%), και
- \* νεφρά (16%)
- \* γυναίκες: άνδρες (4 : 1).
- \* ενδείξεις ουρολοίμωξης, γενικά με E. coli
- \* **Michaelis-Gutmann σώμα:** (ένα ενδοκυτταρικό έγκλειστο ευρισκόμενο στα ιστιοκύτταρα)
  - \* αντιπροσωπεύει ελλιπώς καταστρεφθέντα βακτήρια που περιβάλλονται από λιποπρωτεϊνικές μεμβράνες και φωσφορικό ασβέστιο. (απαραίτητο για τη μικροσκοπική διάγνωση της μαλακοπλακίας)

Hartman DS et al. Radiology 136:33, 1980  
Stanton et al. J Urol 125:139, 1981

# Μαλακοπλακία



- ✿ πολυεστιακή νόσος (75%) και μονόπλευρη (50%).
- ✿ ελαφρά διόγκωση του νεφρικού περιγράμματος → μη λειτουργικό νεφρό

Bowers JH et al. Am J Clin Pathol 55:765, 1971

Deridder PA et al. J Urol 117:428, 1977

Ho KL et al. Urology 13:321, 1979

# Συμπεράσματα

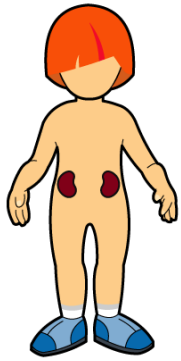
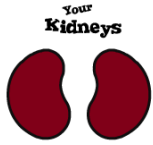- Χειρουργικές επιπλοκές της πυελονεφρίτιδας
  - Εμφυσηματώδης πυελονεφρίτις
  - Νεφρικά και περινεφρικά αποστήματα
  - Πυόνεφρος
  - Ξανθοκοκκιωματώδης πυελονεφρίτις
- Όλα απαιτούν υψηλό βαθμό επαγρύπνησης, έγκαιρη κατάλληλη απεικονιστική διερεύνηση και χειρουργική / επεμβατική διαχείριση.
- Προσέχετε τη γυναίκα που πάσχει από ΣΔ που δεν ανταποκρίνεται στα αντιβιοτικά!
- Μην ξεγελιέστε από μια αρνητική ανάλυση ούρων.
- Επαναλάβετε την απεικόνιση σε μια μέρα, εάν εξακολουθείτε να διατηρείτε υψηλή υποψία.

# ΑΝΤΙΜΙΚΡΟΒΙΑΚΑ ΕΝΤΟΣ ΤΗΣ ΠΡΩΤΗΣ ΩΡΑΣ ΑΠΟ ΤΗΝ ΕΚΔΗΛΩΣΗ ΤΗΣ ΣΟΒΑΡΗΣ ΣΗΨΗΣ/ΣΗΠΤΙΚΗΣ ΚΑΤΑΠΛΗΞΙΑΣ

- \* Αναδρομική μελέτη παρατήρησης Ιούλιος 1999-Ιούνιος 2004
- \* 2731 ασθενείς με σηπτική καταπληξία.
- \* Ο σημαντικότερος παράγοντας τελικής έκβασης
- \* Έγκαιρη έναρξη αποτελεσματικής αντιμικροβιακής θεραπείας
- \* Σε <1ώρα από την εγκατάσταση της υπότασης
- \* Τελική επιβίωση 79.9%
- \* Μείωση κατά 7.6% για κάθε ώρα καθυστέρησης

Kumar A, et al. *Crit Care Med* 2006, 34: 1589





Thank  
you!